Casos de RESIDENTES

I Jornadas RESIDENTES SCLHH

Organiza

FUNDACIÓN CIENTÍFICA ASOCIACIÓN CASTELLANO LEONESA DE HEMATOLOGÍA Y HEMOTERAPIA
FUCALHH

SOCIEDAD CASTELLANO - LEONESA
DE HEMATOLOGÍA Y HEMOTERAPIA

FUNDACIÓN CIENTÍFICA. ASOCIACIÓN CASTELLANO LEONESA DE HEMATOLOGÍA Y HEMOTERAPIA

FUCALHH

SOCIEDAD CASTELLANO - LEONESA
DE HEMATOLOGÍA Y HEMOTERAPIA

ISBN: 978-84-09-55482-9

ÍNDICE

Pág.

1 **¿QUÉ FUE PRIMERO, EL HUEVO O LA GALLINA?** 6

Complejo Asistencial Universitario de León: Gilabert Gutiérrez, María del Carmen Jano Fernández, V; S, Fernández Ferrero; N, De las Heras Rodríguez; I, Padilla Conejo.

2 **CONSECUENCIAS ATÍPICAS DE UNA INFECCIÓN VIRAL EN PACIENTE POSTRASPLANTE ALOGÉNICO** 11

Complejo Asistencial Universitario de Salamanca: Fernández de Sánchez, Adolfo; Clave Martín, Diego; Baile González, Mónica; Cabero Martínez, Almudena; Cabrero Calvo, Mónica

3 **CRIOGLOBULINEMIA COMO MANIFESTACIÓN DE MIELOMA MÚLTIPLE. A PROPÓSITO DE UN CASO** 15

Hospital Clínico Universitario de Valladolid: Herrera Robles, KA; De La Fuente Graciani, I; Gomez Garcia, LM.

4 **CUANDO NADA TE CRUZA** 21

Hospital Universitario de Salamanca: Gómez Úbeda, Sandra Patricia; Puerta Vázquez, Carlos; López Villar, Olga; Martín Mateos, María Luisa; Fonseca Santos, Marta.

5 **CUANDO NADA TE CRUZA** 26

Hospital Universitario de Salamanca: Gómez Úbeda, Sandra Patricia; Puerta Vázquez, Carlos; López Villar, Olga; Martín Mateos, María Luisa; Fonseca Santos, Marta.

6 **HEMATOMA MUSCULAR CON TTPA ALARGADO** 30

Hospital Universitario Río Hortega: Llopis Giménez, Alejandro; Gómez Lacuey, Alfredo; de las Heras Sacedo, Henar; Campano García, Ana; Carpizo Jiménez, Natalia.

7 **HEMATOMA VAGINAL POST-PARTO: SANGRADO DE ORIGEN DESCONOCIDO O CONOCIDO** 34

Complejo Asistencial Universitario de Salamanca: García Jaén, Pablo; Bastida Bermejo, José María; González Porras, José Ramón González Porras; Palomino Mendoza, Danylo; Navarro García, José María;

Pág.

8 **INESTABILIDAD Y DISARTRIA COMO MANIFESTACIONES CLÍNICAS DE UN INSÓLITO CASO** 39

Hospital Universitario de Salamanca: Alejo , Elena; Puertas, Borja; Blanco, Óscar J; Alonso, David; Avendaño, Alejandro.

9 **PTI MULTIREFRACTARIA. RETO TERAPÉUTICO.** 44

Hospital Universitario de Salamanca: Fuentes Morales, Cristina Teresa; García Bacelar, Ana; Santos Marcos, Carmen; Bastida Bermejo, José María; Gonzalez Porras, José Ramón.

10 **TRATAMIENTO DEL LINFOMA DE HODGKIN PEDIÁTRICO** 49

Hospital Universitario Río Hortega: de las Heras Sacedo, Henar; Gómez Lacuey, Alfredo; Llopis Giménez, Alejandro; Carpizo Jiménez, Natalia; Campano García, Ana.

11 **UNA FORMA INUSUAL DE NEUROTOXICIDAD POR QUIMIOTERAPIA: A PROPÓSITO DE UN CASO** 53

Hospital Universitario de Burgos: Delgado Torres, JC; Cuzco Cevallos, AJ; Serra Toral, F; Campuzano Saavedra, V; Diaz Galvez, FJ.

12 **UNA REMISIÓN INESPERADA** 57

complejo Asistencial de Segovia: Jiménez Montero, Pablo

13 **VARÓN DE 57 AÑOS CON BICITOPENIA: UN DIAGNÓSTICO INESPERADO** 63

Hospital Universitario de Burgos: Cuzco Cevallos, Alex Javier; Delgado Torres, Jhoana Carolina; De Vicente Camara, Pilar; Olazabal Herrero, Juan; Campuzano Saavedra, Verónica.

14 **ANEMIA HEMOLÍTICA AUTOINMUNE SECUNDARIA A PROCESO LINFOPROLIFERATIVO** 69

Complejo Asistencial Universitario de Salamanca: Puerta Vázquez, Carlos; García Bacelar, Ana; García Jaén, Pablo; Zapata Tapia, Evelyn Gabriela; Gómez Úbeda, Sandra Patricia.

Pág.

15 **ANÉMIA HEOLÍTICA ARREGENERATIVA** 74

Hospital Universitario de Salamanca: Alonso Castronuño, David; Alejo Alonso, Elena; López Villar, Olga; Cabrero Calvo, Mónica; López Corral, Lucía

16 **ASTENIA EN PACIENTE CON HEMOGLOBINURIA PAROXÍSTICA NOCTURNA** 80

Hospital Universitario de León: Martin Garcia, Andrea; Gilabert Gutiérrez, María Carmen; Echevarría Lorenzo, Leyre; Díez Villafañe, Janire; Francisco Ravelo, Eloy

17 **ESPLENOMEGALIA, TROMBOPENIA Y UN DIAGNÓSTICO INUSUAL** 84

Hospital Universitario Río Hortega: Gómez Lacuey, Alfredo; Llopis Gimenez, Alejandro; De Las Heras Salcedo, Henar; Campano Garcia, Ana; Carpizo Jimenez, Natalia

18 **FIEBRE DE ORIGEN DESCONOCIDO, NO TAN DESCONOCIDO** 88

Hospital General de Segovia: González González, Sara; Carvajal Altamiranda, Stefania; Mosquera Tapia, Marta; Torres Tienza, Ana; Carpintero García, Lorena

19 **SÍNDROME DE CRIOAGLUTININAS. A PROPÓSITO DE UN CASO** 95

Hospital General de Segovia: Carvajal Altamiranda, Stefania; Jiménez Montero, Pablo; Osorio Manyari, Miguel Ángel; González González, Sara

20 **TRATAMIENTO DE LINFOMA DE EFUSIÓN PRIMARIA EXTRACAVITARIO EN VIH NEGATIVO** 98

Hospital General de Segovia: Osorio Manyari, Miguel Angel; Torres Tienza, Ana; Mosquera Tapia, Marta; Jimenez Montero, Pablo; Carvajal Altamiranda, Stefania

1 ¿QUÉ FUE PRIMERO, EL HUEVO O LA GALLINA?

Complejo Asistencial Universitario de León: Gilabert Gutiérrez, María del Carmen Jano Fernández, V; S, Fernández Ferrero; N, De las Heras Rodríguez; I, Padilla Conejo.

• EXPOSICIÓN DEL CASO

MOTIVO DE CONSULTA:

Mujer de 66 años que acude a urgencias por malestar general, astenia, hiporexia, pérdida de 20 kg de peso de 2 meses de evolución y dolor abdominal. A la exploración destacaba esplenomegalia dolorosa sin adenopatías periféricas palpables. La ecografía abdominal confirmó esplenomegalia de 17 cm e ingresó para estudio.

ANTECEDENTES PERSONALES:

Sin alergias, profesora y soltera. Diabetes, dislipemia e hiperuricemia. Cuatro hermanos sanos. Padre fallecido por cáncer de pulmón. Sobrina-nieta (7 años) con neutropenia.

PRUEBAS COMPLEMENTARIAS (PC):

•Hemograma: leucocitos: 7100 (blastos 6%, eritroblastos 145), Hb 8.5 g/dL, VCM 84.4 fL y plaquetas: 24000/mm3.

•Estudio medular sin copo, por lo que se realizan improntas óseas, con diagnóstico probable de Mielofibrosis primaria (MFP) versus síndrome mielodisplásico con fibrosis. Anatomía patológica, Biología molecular (BM), NGS y Citogenética (CG): pendientes.
Se realizó estudio HLA y se da alta por estabilidad clínica, a la espera de resultado de las PC, con seguimiento en consultas.

El estudio histológico fue compatible con neoplasia mieloproliferativa (NMP) con BM: JAK-2, MPL y CALR negativas, CG: 46, XX, -4,-5, +2 mar [8] 56, XX [7] y NGS pendiente.

Diagnosticándose de MFP triple negativa. Se programa ingreso para tratamiento.

EXPLORACIÓN FÍSICA:

Destacaba en cavidad oral una masa dura, violácea que abombaba y se extendía desde pala-

dar izquierdo. Aunque la sospecha inicial fue de cloroma, se solicita biopsia de confirmación que describe células de núcleos redondos con cromatina inmadura y escaso citoplasma con una inmunohistoquímica que presentaba:

- TdT, CD45, CD20, PAX5, CD79a: positivos.
- CD3, CD5, CD7, CD34 y mieloperoxidasa: negativos.

• CONCLUSIÓN:

Leucemia/Linfoma linfoblástico B.

Se confirmó, en ese momento, por citometría de flujo en SP que los blastos eran de estirpe mieloide y la NGS mostraba mutación en DNMT3A (VAF 41,5%) y TP53 (46,51%).

DIAGNÓSTICO:

NMP crónica tipo MFP triple negativa con cariotipo complejo y linfoma linfoblástico B estadio IVA.

TRATAMIENTO Y EVOLUCIÓN:

Inició tratamiento con R-hiperCVAD sin incidencias y con mejoría clínica llamativa. En el día + 9 del ciclo la masa de la cavidad oral, era prácticamente inexistente y el TAC de control objetivaba marcada mejoría radiológica.

Las complicaciones durante el ingreso fueron:

- Infección de catéter venoso central tunelizado por E. epidermidis. Retirándose y colocando un PICC.

- Fiebre persistente sin foco con TAC mostrando lesiones nodulares pulmonares. Por lo que se pautó Anfotericina B con mejoría y Septrim. El resto de los estudios microbiológicos, incluyendo lavado bronco-alveolar, fueron negativos.

- Ante la persistencia de fiebre y tos seca se realiza TACAR que sugirió, como primera opción, una neumonía organizativa.

Tras la resolución de la fiebre se da el alta, pero reingresa por infección y fallo cardíaco, falleciendo días después.

DISCUSIÓN Y CONCLUSIONES:

El diagnóstico diferencial implicaba: proliferación de dos líneas celulares distintas bajo un estímulo leucemogénico común, una manifestación bilineal de una proliferación de células madre pluripotentes o una asociación accidental.

Las NMP tienen riesgo de transformación a LMA (1% - 20%) y, poco frecuentes, de desarrollo de síndromes linfoproliferativos (SLP). Los SLP más relacionados son la leucemia linfática crónica (LLC) (más reportada), Linfoma de Hodgkin (LH), no Hodgkin (LNH) y mieloma múltiple (MM).

Se sugiere que tanto JAK-2 y la vía JAK/STAT, los antecedentes genéticos y los fármacos citorreductores podrían tener un papel en el desarrollo NMP y SLP1.

Se ha descrito fibrosis reticulínica en MO de SLP tales como LH, LNH, MM y la tricoleucemia. Mucho más inusual en casos de LLC.

En 1987, Kimura y colaboradores[2] describen el primer caso de MF secundaria a LLC, concluyendo que altos niveles de IL-1 α secretadas por las células B anormales de la LLC serían las responsables de estimular la proliferación de fibroblastos en MO, conduciendo a la fibrosis medular. Desde entonces, sigue sin establecerse una etiología clara.

A día de hoy, no se ha reportado en bibliografía la asociación de linfoma linfoblástico y MF.
El gen TP53, o guardián del genoma, es el gen más frecuentemente mutado en cáncer y en las neoplasias hematológicas. Codifica para la proteína P53, implicada no sólo en el control del ciclo celular sino también en la integridad del ADN. Un P53 intacto también es fundamental para la función de las células estromales mesenquimales de la MO. La supresión de TP53 promueve el crecimiento de células madre pluripotentes con posterior transformación maligna de células madre/progenitoras hematopoyéticas.[3]

Se puede encontrar mutado prácticamente en todas las neoplasias mieloides y linfoides, aunque la prevalencia es muy variable. El síndrome de Li-Fraumeni es una afección causada por una mutación de la línea germinal en TP53 en personas nacidas con un único alelo mutado de TP53, confiere riesgo de aparición de cánceres desde la edad temprana y con frecuencia con asociación familiar[4] En nuestra paciente únicamente conocíamos una neoplasia pulmonar por rama paterna.

Existen mutaciones concomitantes en los genes DNMT3A, TET2, ASXL1, EZH2, SRSF2 y SF3B1. Afectan hasta un 20% de PV, 20% de ET y un 40% de MFP. Se asocian con expansión clonal, progresión de la enfermedad y resistencia al tratamiento y son más frecuentes en MFP que

en el resto de NMP.[5]

Diagnosticamos la MFP por DNMT3A mutado, sin poder descartar el papel patogénico de la mutación TP53.

Remarcamos la importancia de biopsiar cualquier lesión por muy sugestiva que parezca para un correcto diagnóstico diferencial, así como la solicitud de estudios NGS, no sólo en NMP triples negativas sino de cara a la elección de tratamiento siendo, el trasplante, en los casos de más riesgo.

• REFERENCIAS:

1- Rumi, E., Baratè, C., Benevolo, G., Maffioli, M., Ricco, A., -amp; Sant'Antonio, E. (2020). Myeloproliferative and lymphoproliferative disorders: State of the art. Hematological oncology, 38(2), 121–128.

2- Kimura A., Hyodo H., Nakata Y., Kuramoto A. Chronic lymphocytic leukemia associated with bone marrow fibrosis: possible role of interleukin 1 alpha in the pathogenesis. Am. J. Hematol. 1993;43:47–50.

3- Guía de consenso de la hematopoyesis clonal de potencial indeterminado GESMD I Edición - Enero de 2022.

4- George, B., Kantarjian, H., Baran, N., Krocker, J. D., -amp; Rios, A. (2021). TP53 in Acute Myeloid Leukemia: Molecular Aspects and Patterns of Mutation. International journal of molecular sciences, 22(19), 10782.

5- Hermouet S. Mutations, inflammation and phenotype of myeloproliferative neoplasms. Front Oncol. 2023 May 22;13:1196817.

- **FIGURA:**

Vía JAK/STAT en SLP.

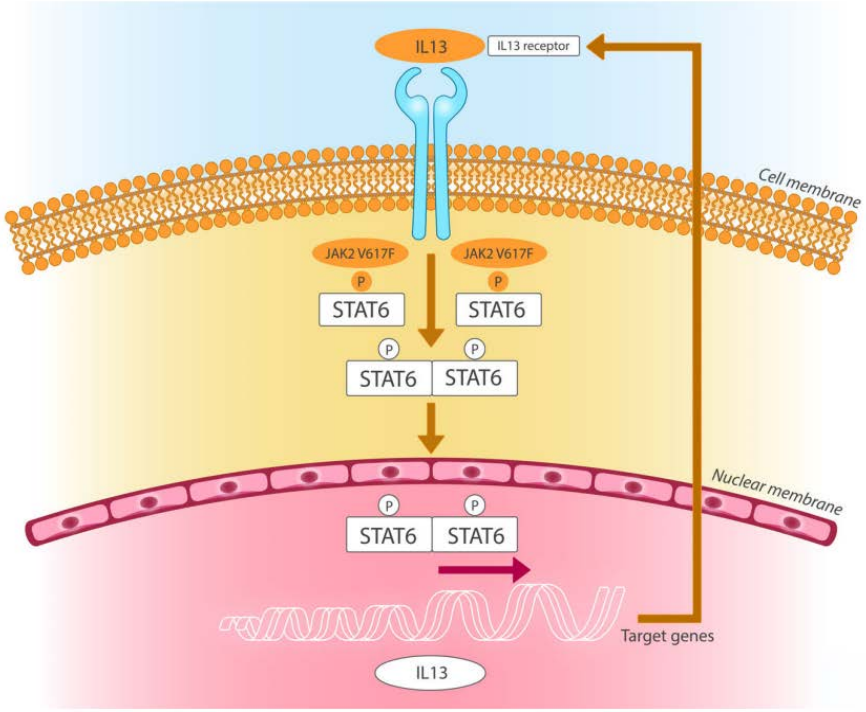

2 CONSECUENCIAS ATÍPICAS DE UNA INFECCIÓN VIRAL EN PACIENTE POSTRASPLANTE ALOGÉNICO

Complejo Asistencial Universitario de Salamanca: Fernández de Sánchez, Adolfo; Clave Martín, Diego; Baile González, Mónica; Cabero Martínez, Almudena; Cabrero Calvo, Mónica

• EXPOSICIÓN DEL CASO

Se presenta el caso de una mujer de 66 años con diagnóstico de leucemia mieloblástica aguda NPM1 (OMS 2022) bajo riesgo según ELN 2022 diagnosticada en diciembre de 2021, sin otros antecedentes de interés.

La paciente recibió tratamiento de inducción con esquema 3+7 y tres consolidaciones siguiendo protocolo PETHEMA-LMA-NMP1. Debido a la ausencia de aclaramiento de copias de NPM1 tras consolidación 2, se decidió realización de trasplante alogénico de donante no emparentado HLA idéntico con acondicionamiento de intensidad reducida y fecha de infusión el 11 de enero de 2023. En la reevaluación del día +100, la paciente estaba en respuesta completa con enfermedad mínima residual negativa por citometría de flujo y biología molecular con quimerismo completo en médula ósea y sangre periférica en ambas fracciones.
Ingresó en su centro de origen en el día +123 post trasplante alogénico por cuadro de fiebre sin focalidad infecciosa aparente y exploración física anodina. Se inició antibioterapia empírica de amplio espectro, sin objetivar respuesta tras una semana, por lo que se trasladó a nuestro centro. Mantuvo varios picos febriles sin focalidad infecciosa ni aislamientos, sin cambios tras ventana terapéutica con retirada de antibioterapia. Por ello, se inició estudio de fiebre de origen desconocido, con los siguientes resultados:

- Estudios microbiológicos negativos (hemocultivos, urinocultivos, PCR virus respiratorios, PCR herpes, CMV, VEB, toxoplasma, adenovirus, parvovirus y detección seriada de galactomanano).

- TACAR: Sin datos de infección activa.

- Ecocardiograma: sin datos de endocarditis.

Al ingreso, la paciente también presentaba citopenias con necesidades transfusionales y sin respuesta a factores estimulantes, por lo que se realizó nuevo aspirado de médula ósea objetivándose persistencia de la respuesta completa sin enfermedad mínima medible, sin otros hallazgos. Presentó empeoramiento progresivo de citopenias durante el ingreso (alcanzando cifras de hemoglobina de 4.8g/dL, neutrófilos 360/uL y plaquetas 6000/uL), acompañado

de datos de hemólisis (elevación de LDH, bilirrubina indirecta y descenso de haptoglobina), con estudio de microangiopatía trombótica negativo. En este contexto, se sospechó etiología autoinmune de las citopenias, confirmándose dicha sospecha al obtener test de Coombs positivo y anticuerpos anti-neutrófilos IgG e IgM positivos.
Asociado a todo ello, la paciente desarrolló adenopatías axilares bilaterales, por lo que se realizó PET-TC donde se observaron adenopatías hipermetabólicas supra e infradiafragmáticas con SUVmax=10.8, realizándose biopsia de adenopatía inguinal derecha, con los siguientes resultados:

- Citometría de flujo: fenotipo inmunológico compatible con síndrome linfoproliferativo B con dos poblaciones clonales kappa con en diferente estadio madurativo en base a la expresión de CD20 (14%) y CD38 (86%).

- Anatomía Patológica: Compatible con desorden linfoproliferativo polimorfo asociado a inmunodeficiencia. Células EBER +. Índice proliferativo (Ki67) 95%. FISH es negativa para reordenamientos BCL2, BCL6 y CMYC, y para la pérdida del gen TP53.

- Microbiología: VEB positivo en ganglio linfático. PCR VEB en sangre periférica con carga viral negativa durante todo el ingreso.

Ante el diagnóstico de síndrome linfoproliferativo polimorfo postrasplante con pancitopenia autoinmune asociada, se decidió descenso progresivo de inmunosupresión e inicio de corticoides a dosis de 1mg/kg/día y rituximab semanal, sin respuesta tras tres semanas de tratamiento. En vistas de la ausencia de respuesta, se inició tratamiento con daratumumab semanal, teniendo en consideración que la población mayoritaria mediante citometría de flujo era CD20-/CD38+. Con todo ello, se logró estabilización de las cifras tras dos semanas de tratamiento, por lo que la paciente fue dada de alta hospitalaria, alcanzando resolución de las citopenias tras completar cuatro semanas de tratamiento. La paciente se encuentra en situación de respuesta completa en el momento actual del síndrome linfoproliferativo tras PET-TC de reevaluación.

DISCUSIÓN:

Por una parte, los desórdenes linfoproliferativos postrasplante son un grupo heterogéneo de neoplasias que constituyen una de las complicaciones más graves en el trasplante1. La mayoría de los SLP postrasplante se asocian con la infección por virus de Epstein-Barr (VEB), tal como pudimos demostrar en el estudio microbiológico de la adenopatía en nuestra paciente; sin embargo, es infrecuente que curse con negatividad del virus en suero[2,3]. El manejo terapéutico es complejo ante la escasa evidencia existente por tratarse de una enfermedad infrecuente, pero la evidencia disponible apoya como tratamiento de elección la reducción de la inmunosupresión y el uso de rituximab, con excelentes resultados a largo

plazo[1,4]. Todo ello conlleva mayor riesgo de rechazo del injerto, enfermedad injerto contra huésped o infecciones potencialmente mortales.

Por otro lado, si bien existe una relación bien establecida entre anemia hemolítica autoinmune o trombopenia autoinmune en el contexto del postrasplante alogénico, la neutropenia autoinmune es extraordinaria, más aún el desarrollo de una pancitopenia autoinmune y su aparición exige la realización de un amplio diagnóstico diferencial, con especial interés en las infecciones.

Se presenta el caso de una paciente con dos complicaciones excepcionales en el postrasplante alogénico: un síndrome linfoproliferativo polimorfo postrasplante y pancitopenia autoinmune de forma concomitante (potencialmente asociada). Tras una exhaustiva revisión de la bibliografía publicada, se trataría del primer caso reportado.

Por último, cabe destacar el tratamiento con Daratumumab en nuestra paciente, con una doble finalidad: como tratamiento de las citopenias inmunes y del SLP. Existen varios artículos, especialmente en pacientes pediátricos, que demuestran la eficacia de dicho fármaco en la primera complicación, si bien no existe amplia evidencia científica. Al respecto del tratamiento para el SLP, existe únicamente un artículo a raíz de una serie de cuatro casos de pacientes con linfomas con diferenciación plasmablástica que mostraron buena respuesta al fármaco, si bien es complejo extrapolar dicha experiencia a nuestro caso clínico5.

• CONCLUSIÓN:

El SLP postrasplante alogénico es una complicación grave e infrecuente asociada con la infección por VEB. Se debe sospechar en pacientes con fiebre refractaria y adenopatías sobre todo en el primer año postrasplante. El tratamiento que ha mostrado mayor evidencia hasta el momento es la reducción de la inmunosupresión y rituximab.

Las citopenias inmunes son una complicación igualmente infrecuente en dicho contexto y que requieren un completo diagnóstico diferencial y un abordaje variable en función de la gravedad, siendo el Daratumumab una potencial opción terapéutica a valorar.

• REFERENCIAS:

1. DeStefano CB, Desai SH, Shenoy AG, Catlett JP. Management of post-transplant lymphoproliferative disorders. Br J Haematol. 2018;182(3):330–43.

2. Al Hamed R, Bazarbachi AH, Mohty M. Epstein-Barr virus-related post-transplant lymphoproliferative disease (EBV-PTLD) in the setting of allogeneic stem cell transplantation: a comprehensive review from pathogenesis to forthcoming treatment modalities. Bone Marrow Transplant. 2020;55(1):25–39.

3. Gupta D, Mendonca S, Chakraborty S, Chatterjee T. Post transplant lymphoproliferative disorder. Indian J Hematol Blood Transfus. 2020;36(2):229–37.

4. González-Barca E, on behalf of the GELTAMO (Spanish Lymphoma Group) and GOTEL (Group of Oncology for Therapy and Study of Lymphomas), Capote FJ, Gómez-Codina J, Panizo C, Salar A, et al. Long-term follow-up of a prospective phase 2 clinical trial of extended treatment with rituximab in patients with B cell post-transplant lymphoproliferative disease and validation in real world patients. Ann Hematol. 2021;100(4):1023–9.

5. Ricker EC, Ryu YK, Amengual JE. Daratumumab plus chemotherapy induces complete responses in a consecutive series of four patients with plasmablastic lymphoma. Blood. 2021; 138(Supplement 1):4573–4573.

3 CRIOGLOBULINEMIA COMO MANIFESTACIÓN DE MIELOMA MÚLTIPLE. A PROPÓSITO DE UN CASO

Hospital Clínico Universitario de Valladolid: Herrera Robles, KA; De La Fuente Graciani, I; Gomez Garcia, LM.

• EXPOSICIÓN DEL CASO

MOTIVO DE LA CONSULTA:

Paciente derivada desde centro privado por anemia y componente monoclonal.

HISTORIA CLÍNICA:

Por motivo de revisión periódica de patología de tiroides se detecta anemia y componente monoclonal. Refiere dolor en caderas y parrilla costal derecha con impotencia funcional. Asociando pérdida de peso de 5-6kg en un mes de evolución.

ANTECEDENTES PERSONALES:

Paciente mujer de 47 años, sin alergias o intolerancias conocidas

Sin historia hematológica previa

No FRCV. Hipotiroidismo e hiperlipidemia.

EXPLORACIÓN FÍSICA:

Palidez mucocutánea generalizada. AC: rítmica, sin soplos. AP: MVC sin ruidos sobreañadidos. Abdomen: blando, no doloroso, RHA presentes, no megalias. Dolor a la palpación en ambas crestas iliacas. EEII: no edemas, no signos de TVP

EVOLUCIÓN:

Paciente derivada desde centro privado en enero del 2023, por anemia y dolor costal, componente monoclonal IgG lambda a consultas externas de Hematología para valoración. Se solicitan pruebas de laboratorio (hemograma, bioquímica, proteinograma y estudio inmunohematológico con fenotipo Rh Kell y fenotipo extendido). Presentando interferencias en todos los estudios. Se objetiva TCD (coombs directo) positivo +2 (Monovalentes IgG +3; C3d nega-

tivo). Presentando crioglobulinas positivo (imagen 1). Se realiza proteinograma en crioprecipitado con banda monoclonal IgG Lambda, diagnosticando de crioglobulinemia tipo I. Se solicita medulograma, citogenética e inmunofenotipo, donde se diagnostica de mieloma múltiple IgG Lambda. Se realiza en centro privado PET/TC objetivando lesiones líticas y se decide inicio de tratamiento.

Paciente candidata a trasplante autólogo de progenitores hematopoyéticos (TASPE), se decide tratamiento de inducción con Dara-VTD(05/02/2023). Presentando resolución de la crioglobulinemia tras 3 ciclos. La paciente recibe 4 ciclos de tratamiento, presentando una mejoría del estado general y del dolor referido en caderas; alcanzando una respuesta parcial (26/05/2023)(tabla 1)(gráfico 1). Se realiza TASPE con acondicionamiento según esquema BuMe8 e infusión de progenitores el 17/07/2023, presentando como complicaciones neutropenia febril sin documentación microbiológica y mucositis orofaríngea grado II (OMS), con resolución tras injerto leucocitario (día +12) y plaquetario (día +13). Paciente presenta buena evolución clínica. En proteinogramas post TASPE(tabla 1), se evidencia aparente progresión del componente monoclonal de 0,73g/dL (11/09/23), por lo que está pendiente de valoración para inclusión en ensayo clínico con células CAR-T.

PRUEBAS COMPLEMENTARIAS AL DIAGNÓSTICO:

Hemograma: Leucocitos 6790/ µL, Neutrófilos 3850/µL, Hb 7 g/dL, Plaquetas 123000/µL

Bioquímica: K: 3.4 mmol/L, resto de iones normales, perfil renal, hepático y LDH normal. Beta2-microglobulina 6.47mg/lL

Proteinograma 1/2/2023: CM IgG Lambda 4.98 g/dL + Lambda libre 0.05 g/dL, CL K 4.31 mg/L, CL L 4450 mg/L, Cociente Kappa/Lambda 0. Proteinuria de 5,43g/24h con inmunofijación para cadenas libre lambda e IgG Lambda en orina

Serologías (VIH, VHC, VHB): negativas.

PET/TC se objetivaban lesiones osteolíticas en ambas espinas iliacas.

Medulograma:

- Citomorfología: Médula ósea hipercelular con infiltración masiva por plasmocitosis patológica (48%) Compatible con mieloma múltiple.

- Inmunofenotipo: 37,9% de células plasmáticas (99,8% patológicas) CD138+/ CD38+/ CD56+/CD19-/CD45-/CD117-/CD81-/CD27-

- **Citogenética/FISH:** 14q32-IGH (96%), t(4;14)-FGFR3/IGH (92%), ganancia de 1q (73%).

Estudio de inmunohematología:

- **TCD:** positivo +3. Monovalentes IgG +2. C3d neg
- **Crioglobulinas:** Positivo (imagen 1).
- Banda monoclonal en el crioprecipitado IgG Lambda. Crioglobulinemia Tipo I.
- **Genotipo Eritrocitario:** C-, Cw-, c+, E+, e+, K-, k+, Jka+, Jkb+, Fya+, Fyb-, M+, N-, S+, s+, Doa+, Dob+, Vel +

DIAGNÓSTICO:

MIELOMA MULTIPLE IgG LAMBDA ISS-III, R1-ISS-III, R2-ISS-IV, PROTEINURIA DE BENCE-JONES CON CRIOGLOBULINEMIA TIPO I ASOCIADA

DISCUSIÓN:

La crioglobulinemia es una entidad rara que se caracteriza por la presencia de crioglobulinas en suero. Estas son inmunoglobulinas que precipitan in vitro a temperatura por debajo de la temperatura corporal normal (<37ºC), que se vuelven a disolver al calentarse. Estas difieren en su composición, siendo las más predominantes la IgM e IgG, lo que tiene impacto en su presentación clínica y las diferentes patologías que desencadenan su formación. Se categoriza en tres subgrupos, el tipo I, que se observa exclusivamente en enfermedades clonales hematológicas con predominio de secreción de proteínas (mieloma múltiple, gammapatía monoclonal de significado incierto, Macroglobulinemia de Waldenström, leucemia linfática crónica, y en rara ocasión linfomas no Hodgkin) y el tipo II/III, llamadas mixtas en infección por virus de hepatitis C, enfermedades sistémicas con hemopatías malignas de linaje B y enfermedades del tejido conectivo[1].

La presentación clínica de la crioglobulinemia tipo I es muy variable, siendo la púrpura la forma de presentación más frecuente aproximadamente el 70% , seguido de las úlceras cutáneas y la glomerulonefrits ambas representado el 30%1. Un pequeño grupo de paciente, se presenta como un hallazgo incidental de laboratorio, como el caso de nuestra paciente2. El diagnóstico se basa en la sospecha clínica y la presencia de crioglobulinas en suero. Es muy importante la fase preanalítica, ya que puede inducir a falsos negativos. Las muestras se deben transferir a 3 tubos, el primero sin anticoagulante, el segundo en citrato y el tercero heparinizado; y centrifugar a 37ºC para evitar la precipitación antes de la extracción del suero. En el tipo I, la precipitación ocurre entre 1 a 4ºC usualmente en horas1. Presentando

precipitado en los tres tubos. Cuando se detectan crioglobulinas, se realiza la medición del criocrito, que suele ser más alto en el tipo I (5-50%) que en el tipo II/III3.

El manejo de esta entidad se basa fundamentalmente en el tratamiento de la enfermedad de base. En pacientes con mieloma múltiple, como el caso expuesto, se debe iniciar tratamiento de manera pronta para evitar futuras complicaciones. Los pacientes con alteración de la función renal es recomendable el uso de regímenes con bortezomib y el trasplante autólogo se debería considerar en pacientes con daño orgánico secundario a crioglobulinemia. Además de un correcto tratamiento médico, es imperativo la educación al paciente para evitar la exposición a climas fríos para prevenir futuras complicaciones[4].

• CONCLUSIONES

La crioglobulinemia es una entidad poco frecuente. Presentando un rango de manifestaciones clínicas muy variado. El tipo I se asocia a hemopatías malignas con alta producción de proteínas. Para su correcto diagnóstico es importante un buen manejo de fase preanalítica y analítica. El manejo es basa en tratar la patología subyacente y en la educación al paciente.

• REFERENCIAS

1.- Muchtar, E., Magen, H. and Gertz, M.A. (2017). How I treat cryoglobulinemia. Blood, 129(3), pp.289–298. doi:https://doi.org/10.1182/blood-2016-09-719773.

2.- Retamozo, S., Quartuccio, L. and Ramos-Casals, M. (2022). Crioglobulinemia. Medicina Clínica, 158(10), pp.478–487. doi:https://doi.org/10.1016/j.medcli.2021.11.017.

3.- Cacoub, P.C. (2022). Overview of cryoglobulins and cryoglobulinemia. [online] Uptodate. Disponible en: https://www.uptodate.com/contents/overview-of-cryoglobulins-and-cryoglobulinemia.

4.- Bhandari, J., Awais, M. and Aeddula, N.R. (2020). Cryoglobulinemia. [online] PubMed. : Disponible enhttps://www.ncbi.nlm.nih.gov/books/NBK557606/.

- **FIGURA 1:**

Evolución de cadenas ligeras Lambda

- **FIGURA 2:**

Evolución del proteinograma

Tabla 1. Evolución de proteinograma

Fecha	Cadena ligera Kappa suero (mg/L)	Cadena ligera Lambda suero (mg/L)	CM (g/dL)
01/02/2023	4,31	4450,37	4,98
03/03/2023	4,5	1044,87	1,64
25/04/2023	5,21	194,18	0,56
22/05/2023	6,08	115,04	0,41
07/06/2023	2,93	142,89	0,75
24/07/2023	1,95	165,66	1,08
03/08/2023	4,01	86,98	1,03
25/08/2023	5,67	72,78	0,92
11/09/2023	4,94	63,44	0,73

- **FIGURA 3:**

Crioglobulina positiva

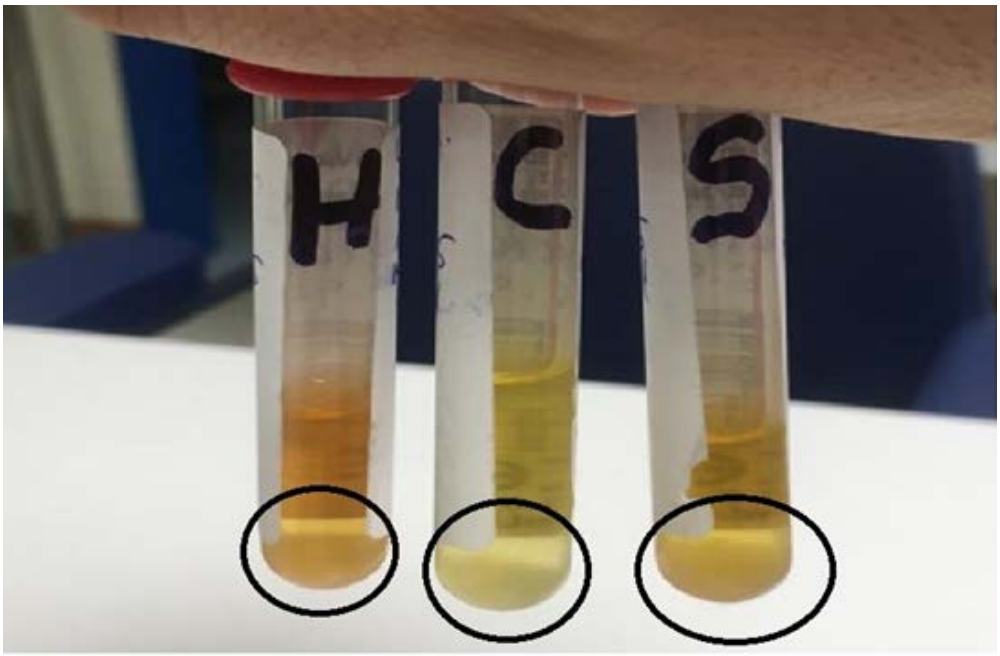

Imagen 1. Crioglubulina positiva. Se puede observar precipitación en los tres tubos, señalado con los círculos. Tubo H: heparinizado. Tubo C: con citrato. Tubo S: sin anticoagulante.

4 CUANDO NADA TE CRUZA

Hospital Universitario de Salamanca: Gómez Úbeda, Sandra Patricia; Puerta Vázquez, Carlos; López Villar, Olga; Martín Mateos, María Luisa; Fonseca Santos, Marta.

• EXPOSICIÓN DEL CASO

INTRODUCCIÓN:

A la hora de realizar el soporte transfusional de un paciente es necesario una serie de pruebas pretransfusionales para una correcta selección del componente a transfundir garantizando la calidad y seguridad en el proceso de la transfusión sanguínea.

La transfusión de un paciente con la presencia de anticuerpos frente a antígenos de alta incidencia puede suponer un reto a la hora de caracterizar el anticuerpo y encontrar unidades compatibles.

Los antígenos del Sistema Chido (Ch) Rodgers (Rg) son epítopos de componente C4 del complemento. No son propios del hematíe, sino que son adsorbidos por los hematíes desde el plasma. Son anticuerpos, generalmente no hemolíticos, pero pueden suponer un problema a la hora de identificarlos.

MOTIVO DE LA CONSULTA:

Paciente con síndrome mielodisplásico (SMD) de bajo riesgo con dependencia transfusional, que acude a consulta con síndrome anémico consistente en sensación de mareo y debilidad de miembros inferiores.

HISTORIA CLÍNICA/ANAMNESIS:

Paciente de 88 años diagnosticada en abril de 2018 de SMD de bajo riesgo, subtipo SMD con sideroblastos en anillo. Desde entonces en tratamiento con análogos de la eritropoyetina (EPO), así como ocasional aporte de hierro en periodos en los que se detectó ferropenia (estudio endoscópico normal). En septiembre de 2022 pérdida de respuesta a EPO, a pesar de adición de factor estimulante de colonias granulocíticas (G-CSF) la paciente se mantiene en situación de dependencia transfusional.

ANTECEDENTES MÉDICOS:

Artrosis, prótesis bilateral de rodilla, diabetes mellitus tipo 2, hipertensión arterial, desprendimiento de vítreo, facoemulsificación bilateral, colecistectomía laparoscópica. Ha tenido 3 gestaciones sin incidencias. Antecedentes transfusionales: 4 concentrados de hematíes.

EXPLORACIÓN FÍSICA:

Palidez mucosa y cutánea. Resto de exploración dentro de la normalidad.
Pruebas complementarias:

Analítica: Hb 9.4g/dL. Resto de parámetros no reseñables.

Ante requerimiento de soporte transfusional por síndrome anémico, se procede al estudio pretransfusional donde se observan los siguientes hallazgos.

Escrutinio de Anticuerpos Irregulares (EAI): positivo en antiglobulina, negativo en ficcina
Identificación de anticuerpos irregulares: positividades inespecíficas de múltiples intensidades en todas las células en antiglobulina en dos paneles distintos (Figura 1).

Test de Coombs Directo negativo.
Grupo ABO: O
Grupo Rh: positivo

El fenotipo extendido demostró que el paciente era:

- Fenotipo Rh: C positivo, E negativo, c positivo, e positivo. Genotipo más probable de Fisher-Race (DCe/dce) y de Wiener R1r.
- Fenotipo K: K positivo
- Fenotipo Duffy: Fya positivo, Fyb positivo.
- Fenotipo Kidd: Jka positivo, Jkb negativo.
- Fenotipo MNS: M positivo, N negativo, S negativo, s positivo.

DIAGNÓTICO Y ACTITUD:

Dado que no se encuentra especificidad aparente, se realizan pruebas cruzadas con una batería de concentrados de hematíes respetando el fenotipo extenso de la paciente y únicamente se localizan 2 unidades compatibles. En los estudios inmunohematológicos realizados posteriormente (marzo y mayo/2023) persistieron dichas positividades débiles inespecíficas en antiglobulina, sin clara especificidad, (Figura 2) manteniendo la misma actitud transfusional descrita.

Ante los hallazgos referidos se procedió al envío de muestra sanguínea del paciente al Banc de Sang i Teixits (BST) para estudio de anticuerpos irregulares, donde se describe: Escrutinio ac irregulares positivo con panaglutinina heterogénea (1-2+) con autocontrol negativo. Identificación ac irregulares con panaglutinina heterogénea activa exclusivamente en fase de antiglobulina, fenotipo extenso concordante con el realizado en el Servicio de transfusión y Cellano Positivo, Kpa Negativo, Kpb Positivo, P1 Positivo, Ch a (Chido a) Negativo, Identificación de Ac frente a Ag de alta o baja frecuencia. La muestra es reactiva con todos los hematíes de fenotipo escogido, excepto con los de fenotipo Chido(a-). Hemos neutralizado la muestra problema con una mezcla de plasmas del grupo AB y la reactividad en fase de antiglobulina ha desaparecido confirmando la especificidad anti-Chido(a). Conclusión: Anticuerpo contra un antígeno de alta frecuencia de especificidad Chido(a) de tipo IgG a titulo 8. Descartamos la presencia de aloanticuerpos ocultos por el anti-Chido(a) en la muestra actual. Anti-Chido(a) carece de importancia clínica.

DISCUSIÓN:

Los antígenos Chido (Ch) y Rodgers (Rg) no son verdaderos antígenos eritrocitarios, si no que se trata de una fracción del componente C4 del complemento presente en el plasma que finalmente se une a la membrana de los hematíes. Los antígenos Chido (Ch) y Rodgers (Rg) están presentes en aproximadamente el 96-98 % de la población y actualmente se han identificado nueve antígenos en el sistema Ch/Rg: seis de alta prevalencia, uno polimórfico para Ch y dos de alta prevalencia para Rg.

Los anticuerpos Ch/Rg son frecuentemente IgG, principalmente IgG2 e IgG4, y no se consideran clínicamente significativos desde el aspecto de la transfusión de concentrados de hematíes, aunque sí se han descrito reacciones de tipo alérgico con plasma y derivados del plasma en pacientes con anticuerpos. Estos anticuerpos son detectados en las pruebas previas a la transfusión ante la positividad heterogénea en la prueba de antiglobulina, siendo un desafío para el Banco de Sangre, especialmente en situaciones de emergencia. Los antígenos son destruidos por medios enzimáticos (papaína/ficcina) sin afectarse por el uso de otros medios como el DTT, por lo que el estudio de anticuerpos con hematíes tratados con enzimas será negativo (Figura 3).

La identificación puede realizarse empleando células cubiertas con C4 o inhibiendo los anticuerpos empleando un pool de plasma de donantes que sean positivos para el antígeno y que permita detectar la presencia de otros alo-anticuerpos asociados que puedan entrañar riesgo hemolítico al paciente.

• CONCLUSIÓN

A pesar que el anti-Chido(a) y otros anticuerpos frente a este sistema no son clínicamente significativos, es fundamental en estos pacientes sobre todo si tienen antecedentes de aloinmunización o se encuentran en régimen transfusional, descartar la coexistencia de otros aloanticuerpos significativos que puedan encontrarse enmascarados.

Ante la presencia de múltiples positividades inespecíficas, sin una clara especificidad y habiendo descartado la presencia de anticuerpos irregulares habituales, se debe recordar que existe la posibilidad de Anti-Ch ya que la presencia de anticuerpos contra antígenos de alta frecuencia poblacional es una de las posibilidades más frecuentes dentro de las causas menos frecuentes.

Además hay que tener en cuenta que dicho hallazgo no debe retrasar el soporte transfusional por su importancia clínica, transfundiéndose las unidades menos incompatibles.

• REFERENCIAS

1.- Cortés A, Muñiz-Díaz E, León G. Inmunohematología básica y aplicada. 1th. Colombia: GCIAMT; 2014.

2.- Gomes A, Regina F, Paes J. Revista Cubana de Hematología, Inmunología y Hemoterapia – eciMED. 2022;38(2):e1561.

3.- Mougey R. A review of the Chido/Rodgers blood group. Inmunohematology. 2010; 26(1):30-8.

- **FIGURA 2:**

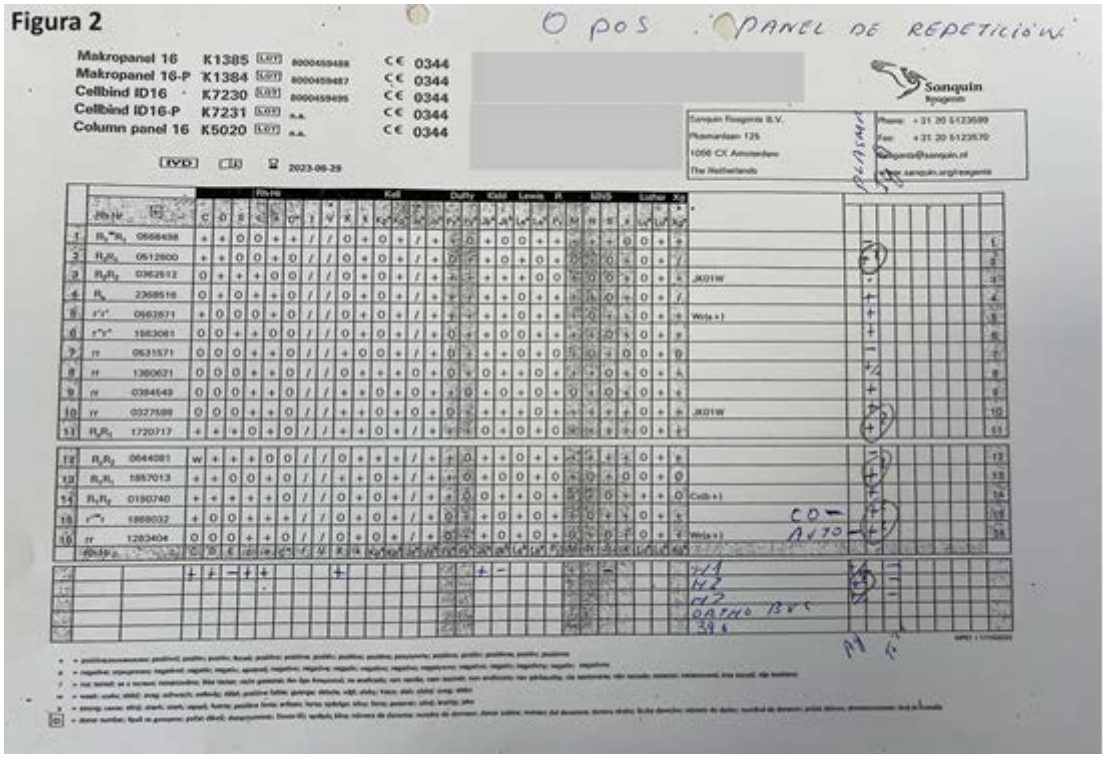

- **FIGURA 3:**

Figura 3 Panel	A		B		C		D		
	IAI		IAI		IAI		IAI		
	ATG	ENZ	ATG	ENZ	ATG	ENZ	ATG	ENZ	18ºC
1	1	0	3	0	4	4	4	H	4
2	3	0	3	0	4	4	4	H	4
3	1	0	3	0	4	4	4	H	4
4	2	0	3	0	4	4	4	H	4
5	1	0	3	0	4	4	4	H	4
6	1	0	3	0	4	4	4	H	4
7	2	0	3	0	4	4	4	H	4
8	3	0	3	0	4	4	4	H	4
9	2	0	3	0	4	4	4	H	4
10	1	0	3	0	4	4	4	H	4
Auto	0	0	0	0	0	0	0	0	0
	Anti-Ch/Rg, -CD99, -Kn^a/McC^a, -Yk^a		Anti-JMH, -In^b, -Ge2, -Yt^a		Anti-RH, -Kel, -Jk, -Sc, -Co, -Do, -Di, -Crom		Anti-Vel, -PP$_1$Pk, -H (in O$_h$)		

5 HEMATOMA MUSCULAR CON TTPA ALARGADO

Hospital Universitario Río Hortega: Llopis Giménez, Alejandro; Gómez Lacuey, Alfredo; de las Heras Sacedo, Henar; Campano García, Ana; Carpizo Jiménez, Natalia.

• EXPOSICIÓN DEL CASO

INTRODUCCIÓN:

Se revisó la historia clínica de un varón anciano con coagulopatía de nuevo diagnóstico, así como el estudio llevado a cabo, tratamiento y posterior seguimiento.

ANAMNESIS:

a) Motivo de consulta:

Varón de 75 años derivado al Servicio de Urgencias hospitalarias por caída accidental con resultado de TCE y herida incisocontusa sangrante en región frontal. A la anamnesis, refiere aparición de equimosis sobre todo en miembros inferiores desde hace aproximadamente tres meses, sin sangrados ni otra clínica hemorrágica objetivada. Dado el hallazgo en analítica de anemización con Hb 6 g/dL y TTPA de 68 seg, se decide ingreso hospitalario para completar estudio de coagulopatía y tratamiento de soporte.

b)Antecedentes personales:

Destaca dislipemia y DM tipo 2 con pie diabético, infarto isquémico talámico derecho con enfermedad cerebrovascular de pequeño vaso crónica y enfermedad arterial periférica en seguimiento por Cirugía Vascular. Institucionalizado en centro sociosanitario y parcialmente dependiente para las actividades básicas de la vida diaria por discapacidad intelectual. Fumador de unos 20-40 cigarrillos al día, no otros hábitos tóxicos referidos. A nivel quirúrgico, amputación de dos dedos del pie izquierdo (2011), artroplastia total de cadera izquierda (2022). Ambas cirugías se llevaron a cabo sin complicaciones. Tratamiento habitual previo al ingreso: furosemida, omeprazol, gabapentina, adiro, antidiabéticos orales con insulina.

c)Antecedentes familiares:

Entre sus antecedentes familiares, hermano con diagnótico reciente de linfoma de Hodking en tratamiento activo. No otra patología oncohematológica.

EXPLORACION FISICA:

Paciente consciente, orientado colaborador, presenta hematomas en flexuras de ambos antebrazos. Hematoma en región dorsolumbar de unos 20 cm de extensión.- AC: rítmico sin soplos audibles- AP: murmullo vesicular conservado- ABD: blando depresible sin datos de irritación peritoneal. - EEII: pie izquierdo con amputación parcial- Exploración neurológica elemental normal, sin focalidad.

PRUEBAS COMPLEMENTARIAS:

a) Analíticas:

Se realizó estudio analítico completo del paciente a su ingreso, evidenciándose en el hemograma leucocitosis neutrofílica leve (10.800/uL) con anemización severa (Hb 6 g/dL) y con plaquetas normales (273.000/uL), sin alteraciones morfológicas en el estudio mediante frotis de sangre periférica. Al incio de su hospitalización, coagulación con los siguientes parámetros: TTPA 68 seg con ausencia de correción con el test de mezclas y el resto de tiempos normales (TT y TP).

Se decide ampliar estudio de coagulación con los siquientes hallazgos: FVIII 4,8% con presencia de inhibidor anti FVIII 136 UB, con resto de factores de coagulación en rango de normalidad.Bioquímica sin alteraciones significativas, así como proteinograma y perfil tiroideo. Se llevó a cabo estudio serológico de la paciente, así como de autoinmunidad, descartándose patología infecciosa y autoinmune, respectivamente.

b) Radiología- TAC cerebral al ingreso:

No se identifican signos de isquemia aguda, hemorragia intra ni extraaxial ni lesiones expansivas intracraneales. Línea media centrada. No se evidencian líneas de fractura.- TAC toraco-abdomino-pélvicoEn FII se visualiza un engrosamiento mural con hiperrrealce de un segmento de un asa de intestino delgado de unos 9cm, probablemente yeyuno, que no causa estenosis significativa.

DIAGNÓSTICO:

Tras estudio se objetivan niveles descendidos de FVIII:C (5%) con presencia de inhibidor, siendo diagnosticado de hemofilia adquirida de novo.

EVOLUCIÓN:

Ante la presencia de equimosis generalizada con herida incisocontusa frontal con sangrado

persistente, se inicia tratamiento hemostático con factor recombinante rFVIIa (Novoseven), el cual se mantuvo hasta control de clínica hemorrágica.

Se inició tratamiento esteroideo a dosis altas (prednisona 1mg/kg/día).Tras 7 días, los niveles de FVIII:C se mantienen estables con ligero aumento de inhibidor (151 UB), por lo que se procede a aumentar la dosis de corticoides a 1.5 mg/kg/día y se añade tratamiento con ciclofosfamida 100 mg/día. Con todo ello se logra la mejoría progresiva de niveles de FVIII:C y de inhibidor, por lo que se mantiene al alta dicho tratamiento, sin otras complicaciones hemorrágicas.

Durante su hospitalización se realiza estudio etiológico con analítica completa, con ac. anti péptido cíclico citrulinado positivo como único hallazgo significativo. Asimismo, se procedió a estudio mediante TC-body, con engrosamiento mural de intestino delgado, procediendo a realizar interconsulta al Servicio de Digestivo, tratándose de un hallazgo incidental.Al alta se llevaron a cabo controles mensuales en consultas externas de Hematología, objetivándose inicialmente respuesta parcial (con FVIII cercano al 50%), motivo por el que se inció descenso del tratamiento inmunosupresor. A los tres meses, erradicación completa del inhibidor, lográndose la retirada del tratamiento por completo (FVIII:C 96% con 0 UB). El paciente falleció a los cuatro meses de complicaciones derivadas de neumonía bilateral por SARS-CoV-2, sin coagulopatía asociada ni incidencias hemorrágicas.

DISCUSIÓN:

La hemofilia adquirida (HA) es una coagulopatía hemorrágica infrecuente, grave, adquirida, de naturaleza autoinmune, caracterizada por el desarrollo espontáneo de autoanticuerpos circulantes en plasma capaces de inhibir la función procoagulante de las proteínas específicas del sistema hemostático. El desarrollo de estos autoanticuerpos, llamados inhibidores, da lugar a cuadros hemorrágicos, en ocasiones severos, en individuos con función hemostática previa normal y sin historia de hemorragia.

La mayoría de los inhibidores se dirigen contra el factor VIII.Esta patología es más prevalente en varones y tiene dos picos de incidencia: el primero entre lo 20 y 30 años, y un segundo pico mucho más numeroso comprendido entre 60-80 años. En éste último caso se asocia a diversas comorbilidades, entre las que destacan procesos autoinmunes y, en menor medida, enfermedades hematológicas, tumores sólidos, procesos infecciosos o reacciones medicamentosas. No obstante, la mitad de los casos son etiquetados de idiopáticos o espontáneos, por acontecer en sujetos sin enfermedad concominante conocida, como fue el caso del paciente presentado.El patrón hemorrágico de los pacientes con HA es diferente al de la hemofilia congénita, ya que las hemorragias articulares son infrecuentes (5%), predominando las hemorragias cutáneo-mucosas y hematomas musculares.El diagnóstico se sustenta en cuatro pilares fundamentales: demostración de TTPA

alargado, ausencia de correción con el test de mezclas, evidencia de niveles bajos de FVIII y cuantificación del inhibidor.Dada su elevada mortalidad (puede ronda hasta un 20%), es fundamental tener presente dicha patología para llegar a un diagnóstico precoz e inicio de medidas terapéuticas tempranas. Del mismo modo, y dada la alta tasa de recaídas, es preciso un seguimiento estrecho.

• REFERENCIAS

1.- García-Chávez J, Majluf-Cruz A. A. Acquired hemophilia. Gac Med Mex. 2020;156(1):67-77. English. doi: 10.24875/GMM.19005469. PMID: 32026881.

2.- Ceresetto JM, Duboscq C, Fondevila C, Tezanos Pinto M. Hemofilia adquirida (inhibidor adquirido del factor VIII) [Acquired haemophilia (acquired factor VIII inhibitor)]. Medicina (B Aires). 2015;75(4):231-8. Spanish. PMID: 26339881.

3.-Kessler CM, ma AD, Al-Mondhiry HAB, Gut RZ. Cooper DV. Assesment of acquired hemophilia patient demographics in the United States: the hemostasis and trhombosis research Society registry. Blood Coagul and Fibrinolysis 2016; 27:000-000.

6 ESPLENOMEGALIA MASIVA

Complejo Asistencial Universitario de León: Jano Fernández, Virginia; Fuertes Núñez, Marta; Gilabert Gutiérrez, María del Carmen; Martín García, Andrea; Echevarría Lorenzo, Leyre.

• EXPOSICIÓN DEL CASO

INTRODUCCIÓN:

Mujer de 44 años remitida a consultas de Hematología para estudio de trombocitopenia (90.000 plaquetas mantenidas durante un año) asociada a esplenomegalia masiva. Asintomática y como antecedentes personales de interés: ptosis palpebral del ojo izquierdo intervenida mediante conjuntivomullerectomía.

Se realiza un TAC que informa de esplenomegalia masiva y se monta el panel habitual de citometría de flujo en sangre periférica de despistaje de síndromes linfoproliferativos sin datos sugestivos de clonalidad.

Ante estos hallazgos se decide realizar una biopsia de médula ósea en la que destacan un importante aumento de histiocitos-macrófagos con núcleo excéntrico, citoplasma muy amplio y de contorno poco definido, con estructuras fibrilares que le dan un aspecto en papel de seda arrugado observándose fagocitosis de hematíes. Citomorfológicamente sugestivo de enfermedad de Gaucher. (EG).

Se solicita un estudio genético de la EG (gen GBA) por secuenciación donde se idéntificó la presencia en heterocigosis de dos variantes patogénicas: la variante c.1448T>C descrita en las bases de datos clínicas como variante causante de EG tipo 2; y la variante c.1226A>G causante de EG tipo 1.

Una vez realizado el diagnóstico se amplía la batería de pruebas, con las recomendadas para el estudio inicial de esta patología:

- Estudio ecocardiográfico sin alteraciones.
- DENSITOMETRÍA: densidad mineral ósea compatible con osteopenia.
- Dado el antecedente de ptosis palpebral se remite a Neurología que descarta afectación neurológica, especialmente de los nerviosoculomotores.

- RMN medular:
- Quitotriosidasa: 1193 nmol/h/ml
- Citocromo p450: metabolizadora intermedia

La paciente inicia tratamiento con Eliglustat.

DISCUSIÓN:

La enfermedad de Gaucher se trata de una enfermedad rara de depósito lisosomal (prevalencia 1/100.000 habitantes), siendo la más frecuente de ellas. Su patrón de herencia es autosómica recesivo y condiciona un defecto en la enzima lisosomal beta-glucocerebrosidasa, lo que lleva a la acumulación de su sustrato, el Glucocerebrosido en los lisosomas de los macrófagos transformándolos en células de Gaucher.

En el último Registro estatal de Enfermedades Raras (ReeR) se notificaron 210 casos a nivel nacional, aunque estos datos están infraestimados.

Existen más de cuatrocientas mutaciones descritas en el gen GBA, el encargado de codificar la proteína disfuncionante.

Durante muchos años, la tendencia fue creer que había una estrecha relación genotipo-fenotipo, pero actualmente se deja atrás esta creencia, puesto que se ha observado que incluso en familiares con la misma mutación, pueden aparecer fenotipos distintos. Esto pareciera deberse a la influencia de factores epigenéticos, y por otro, a la variabilidad interindividual en el sistema que degrada la proteína mal ensamblada. Esto pone de manifiesto la posibilidad de tener un fenotipo desfavorable independientemente del genotipo.

Tradicionalmente se han distinguido tres tipos de enfermedad, en función de la presencia o no de afección neurológica (presente en los tipos 2 y 3) y la edad de aparición y gravedad de esta, sin embargo, la tendencia actual es a entender esta enfermedad como un continuo, en el que hay un gran espectro de manifestaciones.

La hipergammaglobulinemia y las gammapatías monoclonales son más frecuentes en la enfermedad de Gaucher, y predisponen fundamentalmente al Mieloma múltiple. A día de hoy se cree que esté relacionado con el estado inflamatorio crónico de estos pacientes.

El gold standard para el diagnóstico de la enfermedad sería la determinación de la actividad de la enzima glucocerebrosidasa en leucocitos obtenidos de sangre periférica. Tanto los pacientes como sus familiares de primer grado deben someterse al análisis genético para filiar

el tipo de mutación, detectar portadores y ofrecer consejo genético. Sin embargo, el estudio medular no sería necesario cuando están presentes el resto de criterios. La tendencia actual es utiliza ciertos biomarcadores bien sea para monitorizar la respuesta al tratamiento, o como indicadores de progresión de la enfermedad en personas sin tratamiento. Los más usados actualmente son la quitotriosidasa, el CCL18/PARC y Glucosilesfingosina (Lyso-GL1)

En cuanto a la decisión de iniciar tratamiento será totalmente individualizada para cada paciente. A día de hoy se encuentran aprobados en primera línea tanto la Terapia de Reemplazo enximático (TRE) con la Terapia de reducción de sustrato (TRS) Se ha demostrado mejoría en todo el espectro de síntomas y signos de la enfermedad excepto en la clínica neurológica. La respuesta se produce a partir de los 6 meses del inicio del tratamiento hasta conseguir alcanzar los objetivos terapéuticos en 1 o 2 años, llegando a la estabilidad generalmente a los 4-5 años.

• CONCLUSIONES:

Una vez descartadas las causas más frecuentes y que de forma más habitual vemos en nuestras consultas, no debemos olvidarnos de todas aquellas enfermedades de depósito dentro del diagnóstico diferencial de esplenomegalias masiva,. En estos casos, una rápida identificación de las mismas condicionará el pronóstico de estas personas.

• REFERENCIAS:

1. Jérôme Stirnemann J, Belmatoug N, Camou F, Serratrice C, Froissart R, Caillaud C et al. A Review of Gaucher Disease Pathophysiology, Clinical Presentation and Treatments. International journal of molecular sciences. IntJ Mol Sci. 2017 Feb 17;18(2):441.

2. Curovic Rotbain E, Lund Hansen D, Schaffalitzkyde Muckadell O, Wibrand F,Meldgaard Lund A, Frederiksen H. Splenomegaly–Diagnostic, validity,workup, and underlying causes. PLoSONE. 2017, noviembre. 12(11).

3. Mehta A, Belmatoug N, Bembi B, Deegan P, Elstein D, Göker-Alpan Ö, et al. Exploring the patient journey to diagnosis of Gaucher disease from the perspective of 212 patients with Gaucher disease and 16 Gaucher expert physicians. Mol Gen Metab. 2017 Nov;122(3):122-129.

4. Gaucher disease: Pathogenesis, clinical manifestations, and diagnosis-UpToDate. [Internet]. [citado 15 de febrero de 2023]. Disponible en: https://www.uptodate.com/contents/gaucher-disease-pathogenesis-clinical-manifestationsanddiagnosis?search=gaucher disease-source=search_result-selectedTitle=1~70-usa ge_type=-default-display_rank=1

5. Gaucher disease: Treatment-UpToDate[Internet] [citado 15 de febrero de 2023] Disponible en: https://www.uptodate.com/contents/gaucher-diseasetreatment?search=gaucher disease-source=search_result-selected-Title=2~70-usa ge_type=default-display_rank=2

6. Informe ReeR2022. Situación de las Enfermedades Raras en España Primer informe epidemiológico del Registro Estatal de Enfermedades Raras, noviembre de 2022 Disponible en: https://www.sanidad.gob.es/organizacion/sns/planCalidadSNS/pdf/excelencia/Informe_ Epidemiologico_Anual_2022_ReeR_ACCESIBLE.pdf

7. S. Woessner, L. Florensa La citología óptica en el diagnóstico hematológico. 5ª edición. Madrid: Acción Médica y Fundación Española de Hematología y hemoterapia; 2006.

7 HEMATOMA VAGINAL POST-PARTO: SANGRADO DE ORIGEN DESCONOCIDO O CONOCIDO

Complejo Asistencial Universitario de Salamanca: García Jaén, Pablo; Bastida Bermejo, José María; González Porras, José Ramón González Porras; Palomino Mendoza, Danylo; Navarro García, José María;

• EXPOSICIÓN DEL CASO:

Motivo de consulta:

Mujer de 37 años sin antecedentes documentados de interés. No refiere hábitos tóxicos, intervenciones quirúrgicas ni toma medicación.

Ingresa en el servicio de ginecología por fiebre y hematoma disecante vaginal (7x5 cm en ecografía y 7x5 cm en TAC) a los 8 días de su primer parto requiriendo intervención quirúrgica urgente(drenaje), transfusión de hemoderivados(4 concentrados de hematíes) y antibioterapia de amplio espectro. Se realiza un estudio básico de coagulación, bioquímica y hemograma(Tabla 1). Además, se amplía el estudio para descartar la enfermedad de von Willebrand(EVW), dosificación de factores incluido FXIII, todos en rango hemostático(-Tabla 1). La evolución clínica fue favorable con los tratamientos realizados. Dado que la paciente no presentó causas ginecológicas que pudieran explicar el hematoma, se solicitó valoración por hematología por sospecha de sangrado de origen desconocido(SOD). En la reevaluación refiere aparición de hematomas superficiales con facilidad desde la infancia y metrorragias desde la menarquia. Aunque no refiere antecedentes familiares de sangrado destaca varias complicaciones vasculares quirúrgicas y cardiacas a edad temprana por rama paterna(Figura 1). En las intervenciones quirúrgicas llamaba la atención a los cirujanos que se ‘’deshacían las venas’’. Dados los antecedentes reflejados se decide citación en consultas de Hematología para completar estudio.

Orientación diagnóstica:

En la reevaluación por consulta se valora el fenotipo hemorrágico con la escala ISTH-BAT, alcanzando una puntuación de 6 que se considera patológica(4 puntos por sangrado quirúrgico que requiere transfusión, 1 punto por equimosis y 1 punto por metrorragias abundantes). Además, la paciente se encuentra en seguimiento por Traumatología debido a esguinces de repetición con mínimos traumatismos y rotura de menisco lateral en varias ocasiones. Para evaluar la posible hiperlaxitud articular se valoró la escala de Beighton(4 puntos) y los criterios Brighton, cumpliendo los siguientes: hiperextensión de los codos >10 º, tocar el antebrazo con el pulgar teniendo la muñeca en flexión, hiperextensión de las

rodillas >10 º, extensión pasiva de los dedos o extensión del dedo meñique >90 º y dislocación/subluxación en más de una articulación.

Desde el punto de vista del laboratorio de hemostasia, con el estudio inicial normal (Tabla 1) no se repitió la dosificación de factores y no se realizaron estudios específicos de función plaquetaria, dada la alta sospecha de posible colagenopatía. Se decidió realizar directamente el estudio genético mediante secuenciación de nueva generación (NGS), detectándose una variante probablemente patogénica en heterocigosis en COL3A1 (COL3A1 Chr2:189862445 NM_000090.3 Exón 27 c.1889G>A p.Gly630Glu Heterocigosis), relacionada con el síndrome de Ehlers-Danlos de tipo vascular con herencia autosómica dominante.

Tratamiento y evolución:

Durante el seguimiento ha sido valorada en consulta multidisciplinar de enfermedades raras, realizándose estudio de extensión con pruebas de imagen (ecocardiograma, resonancia magnética cerebral) detectándose un aneurisma de 2.6 mm en arteria comunicante anterior, que se encuentra en vigilancia al no haber presentado complicaciones, así como tratamiento antihipertensivo con Celiprolol. Entre las medidas preventivas se propone evitar deportes de contacto, AINEs y AAS y vigilancia estrecha en caso de procedimientos invasivos. Al tratarse de una enfermedad de herencia autosómica dominante se ha realizado el estudio a su hijo, pendiente de resultado.

• DISCUSIÓN Y CONCLUSIONES:

El SOD es un grupo de trastornos heterogéneos, complejos y de difícil diagnóstico, siendo de exclusión. Un elevado porcentaje de pacientes(>60%) son evaluados en las consultas de hemostasia, sin lograr un diagnóstico definitivo, siendo las trombocitopatías un diagnóstico común entre ellos. En la evaluación de estos pacientes la anamnesis e historia clínica personal y familiar es el pilar fundamental. Estudios recientes refieren que sólo 1 de cada 3 pacientes remitidos para evaluación de posible tendencia hemorrágica serán diagnosticados de trastornos hemorrágicos como enfermedad de von Willebrand o defectos plaquetarios. No obstante, la mayoría de ellos serán catalogados como SOD.

Es por ello que se hacen necesarias herramientas que estandaricen la evaluación del fenotipo hemorrágico como es el ISTH-BAT, que resulta fundamental para el diagnóstico. La diversidad de pruebas complementarias de las que se dispone hoy en día requiere de un diagnóstico de sospecha que oriente las determinaciones a realizar. En el caso de la paciente expuesta, dada la historia familiar y personal se dirigió inicialmente al estudio de colagenopatías, más que por ejemplo a la búsqueda de defectos plaquetarios. Finalmente se estableció el diagnóstico del Síndrome de Ehlers-Danlos, una enfermedad heterogénea

dependiendo del subtipo clínico, y en la que en nuestro caso resultó fundamental la historia clínica y el fenotipo hemorrágico para llegar al diagnóstico.

El Síndrome de Ehlers-Danlos(EDS) es un conjunto de trastornos genéticos cuyo factor común es una anomalía en el tejido conectivo. Entre las manifestaciones clínicas se encuentran la hiperextensibilidad cutánea, la fragilidad tisular y la hipermovilidad articular. A menudo el diagnóstico se establece mediante una historia personal y/o familiar compatible junto con criterios clínicos.

En la Tabla 2 se reflejan los diferentes tipos de Ehlers-Danlos.

El EDS tipo vascular(4% de todos los casos) presenta un riesgo potencialmente mortal por rotura visceral o vascular espontánea, difícil de prevenir dado que la mayoría de aneurismas preexistentes no son detectados. Como en otros tipos de EDS, la fragilidad cutánea es frecuente y pequeños traumatismos pueden causar hematomas extensos. En los pacientes sometidos a cirugía pueden producirse complicaciones hemorrágicas desproporcionadas o dehiscencia de heridas, siendo en ocasiones, como el caso de la paciente, una de las manifestaciones a partir de la cual se sospecha. El diagnóstico se establece también con una historia personal compatible y, en el caso del tipo vascular, la secuenciación del gen COL3A1 tiene elevada sensibilidad.

Es importante destacar que el 80% de los pacientes sufren un evento vascular o rotura de órgano interno antes de los 40 años, siendo la esperanza de vida corta y la edad media de fallecimiento 48 años.

Por esta razón y dado que no existe un tratamiento efectivo, el diagnóstico temprano y la prevención de complicaciones son el pilar fundamental. Se recomienda la valoración por un equipo multidisciplinar que incluya especialistas en enfermedades cardiovasculares. Se han realizado ensayos clínicos con Celiprolol, un antagonista beta-1 y agonista adrenérgico beta-2 parcial para reducir el riesgo de eventos vasculares, demostrando cierto beneficio.

• REFERENCIAS:

1.ISTH/SSC bleeding assessment tool: a standardized questionnaire and a proposal for a new bleeding score for inherited bleeding disorders. Rodeghiero F, Tosetto A, Abshire T, Arnold DM, Coller B, James P, Neunert C, Lillicrap D; ISTH/SSC joint VWF and Perinatal/Pediatric Hemostasis Subcommittees Working Group. J Thromb Haemost. 2010 Sep;8(9):2063-5.

2.Pepin M, Schwarze U, Superti-Furga A, Byers PH. Clinical and genetic features of Ehlers-Danlos syndrome

type IV, the vascular type. N Engl J Med 2000; 342:673.

3.Byers PH, Belmont J, Black J, De Backer J, Frank M, Jeunemaitre X, Johnson D, Pepin M, Robert L, Sanders L, Wheeldon N. Diagnosis, natural history, and management in vascular Ehlers-Danlos syndrome. Am J Med Genet C Semin Med Genet. 2017 Mar;175(1):40-47.

4.Ross I. Baker, James S. O'Donnell; How I treat bleeding disorder of unknown cause. Blood 2021; 138 (19): 1795–1804.

5.Ong KT, Perdu J, De Backer J, Bozec E, Collignon P, Emmerich J, Fauret AL, Fiessinger JN, Germain DP, Georgesco G, Hulot JS, De Paepe A, Plauchu H, Jeunemaitre X, Laurent S, Boutouyrie P. Effect of celiprolol on prevention of cardiovascular events in vascular Ehlers-Danlos syndrome: a prospective randomised, open, blinded-endpoints trial. Lancet. 2010 Oct 30;376(9751):1476-84.

- **FIGURA 1:**

Árbol genealógico

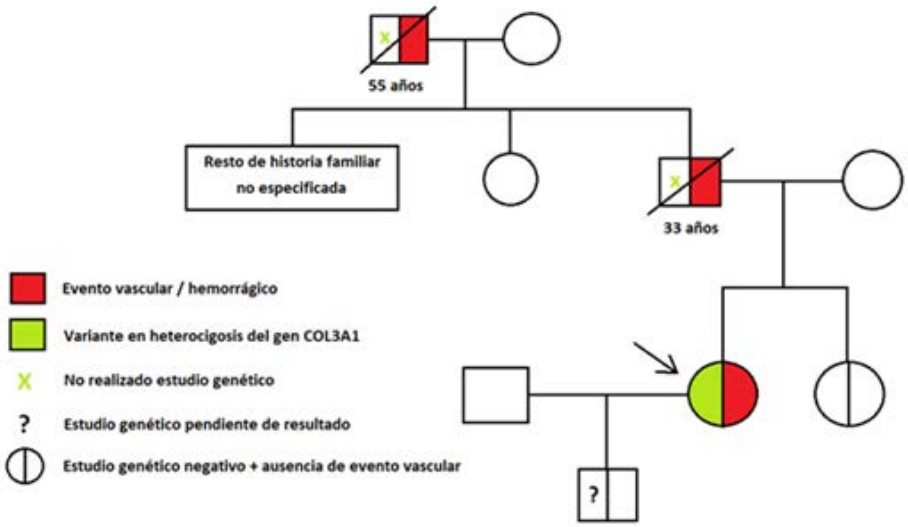

• FIGURA 2:
Árbol genealógico

Parámetros	Resultados	Valores de referencia
Actividad de protrombina	91.4 %	70-120 %
TP Ratio	1.01	0.8-1.2
TTPA	30.2 segundos	23.2-30.4
TTPA Ratio	1.07	0.8-1.2
Fibrinógeno	227.2 mg/dL	130-400 mg/dL
Factor II	92.2 %	60-120 %
Factor V	128.7 %	60-120 %
Factor VII	85.2 %	60-120 %
Factor VIII	102.8 %	60-120 %
Factor IX	88.5 %	60-120 %
Factor X	82.1 %	60-120 %
Factor XI	69.3 %	60-120 %
Factor von Willebrand (FvW:Ag)	134.2 %	60-120 %
Factor von Willebrand (FvW:Co)	83.3 %	60-120 %
Factor XIII	89.2 %	60-120 %
Hemoglobina	13.7 g/dL	12-15 g/dL
Plaquetas	229.000/uL	140-450/uL

• FIGURA 3:
Clasificación internacional EDS 2017. Se reflejan los subtipos más representativos.

Subtipo clínico	Genética/herencia	Características predominantes
EDS clásico (cEDS)	*COL5A1*, *COL5A2*, raramente *COL1A1* Autosómico dominante	• Piel hiperextensible • Cicatrices atróficas, piel frágil, mayor tendencia a la formación de hematomas, piel pastosa/vellosa • Hipermovilidad articular generalizada
EDS cardiaco-valvular (cvEDS)	*COL1A1* Autosómico recesivo	• Afectación de válvulas cardíacas • Piel fina hiperextensible, cicatrices atróficas. • Hipermovilidad articular
EDS vascular (vEDS)	*COL3A1* Autosómico dominante	• Rotura arterial • Rotura de órganos internos (colon, útero) • Contusiones graves • Piel fina y translúcida • Hipermovilidad de las pequeñas articulaciones
EDS hipermóvil (hEDS)	Desconocido Autosómico dominante	• Hipermovilidad articular generalizada • Piel hiperextensible, suave y aterciopelada, hernias recurrentes, prolapso de órganos. • Luxaciones/subluxaciones articulares
EDS cifoescoliótico (kEDS)	*PLOD1* *FKBP14* Autosómico recesivo	• Hipotonía congénita • Cifoescoliosis precoz • Hipermovilidad articular generalizada • Escleróticas azules • Hábito marfanoide
EDS musculocontractural (mcEDS)	*CHST14* *DSE* Autosómico recesivo	• Contracturas congénitas (pie zambo) • Piel hiperextensible y frágil, cicatrices atróficas • Luxaciones recurrentes

8 INESTABILIDAD Y DISARTRIA COMO MANIFESTACIONES CLÍNICAS DE UN INSÓLITO CASO

Hospital Universitario de Salamanca: Alejo , Elena; Puertas, Borja; Blanco, Óscar J; Alonso, David; Avendaño, Alejandro.

• EXPOSICIÓN DEL CASO:

CASO CLÍNICO:

Varón de 82 años, independiente para las actividades básicas de la vida diaria, con antecedentes de factores de riesgo cardiovascular, hemiplejia residual izquierda secundaria a ictus y adenocarcinoma de recto, que ingresó inicialmente en medicina interna en diciembre 2022 por deterioro progresivo del estado general e hiponatremia.

Al ingreso presentaba un cuadro neurológico larvado consistente en disartria y temblor de un año de evolución con empeoramiento progresivo, a lo que se asoció desde un mes previo dificultad para iniciar la marcha, lentitud, inestabilidad con tendencia a caerse hacia atrás, facies inexpresiva y apatía. Asimismo, presentaba unas lesiones cutáneas en tronco y extremidades de 2-3 meses de evolución, no pruriginosas ni doloras, que inicialmente se habían asociado a urticaria, pero sin respuesta a tratamiento con antihistamínicos ni corticoide tópico. No presentaba síntomas B.

A la exploración física destacaba un soplo sistólico en foco aórtico IV/VI y edema bilateral hasta tercio distal de tibia. Neurológicamente se objetivaba dismetría dedo-nariz izquierda, temblor intencional, marcha atáxica sensitiva, tendencia a la retropulsión y Romberg positivo. Las lesiones cutáneas eran eritematovioláceas dispersas en tronco y extremidades, con apariencia infiltrativa y algunas con tendencia al sangrado.

Analíticamente, se observó una hiponatremia (126 mmol/L) hipoosmolar, NT-proBNP 4804 pg/mL, PCR 3 mg/dL, LDH, beta2-microglobulina y hemograma normales.

Se realizó TC craneal, objetivándose únicamente infartos crónicos en el tálamo derecho. Además, se realizó biopsia de una de las lesiones cutáneas, siendo compatible con sarcoma de Kaposi. Se completó el estudio de extensión con un TC toracoabdominal en el que se objetivaron múltiples adenopatías toracoabdominales e inguinales, lesiones ocupantes de espacio hepáticas y esplénicas y derrame pleural bilateral. Se realizó una biopsia escisional de una adenopatía inguinal, siendo compatible con enfermedad de Castleman. Finalmente, poniendo en contexto todos los hallazgos, fue diagnosticado de enfermedad de

Castleman multicéntrica con sarcoma de Kaposi asociado herpes virus 8 (VHH8) positivo (Imagen 1).

Ya a cargo del Servicio de Hematología se realizó una PET/TC confirmándose los hallazgos observados en el TC previo (Imagen 2), y un screening de virus hepatotropos, carga viral de VIH así como DNAemia de VHH8, siendo todos negativos. Se completó el estudio con una RM y una punción lumbar, objetivándose una atrofia global y signos de isquemia crónica en la sustancia blanca, y documentándose la presencia de un enterovirus en líquido cefalorraquídeo.

Con estos nuevos hallazgos de encefalitis por enterovirus se inició tratamiento con inmunoglobulinas y ganciclovir, y se decidió postponer el tratamiento para la enfermedad de Castleman multicéntrica con sarcoma de Kaposi asociado VHH8 positivo (rituximab y doxorrubicina liposomal pegilada), hasta la resolución del proceso infeccioso intercurrente.

Los días posteriores el paciente presentó un síndrome febril con tiritona, iniciándose antibioterapia empírica con ceftazima/avibactam debido a los aislamientos microbiológicos previos (colonización de K. pneumoniae OXA48). El paciente empeoró clínicamente presentando deterioro respiratorio secundario a una neumonía bilateral documentada en un TC de tórax (Imagen 3). Por ello, se añadió empíricamente cobertura antiinfecciosa para P. jirovecci, debido a la imposibilidad de realizar lavado broncoalveolar. A pesar de las medidas instauradas, el paciente evolucionó desfavorablemente presentando fallo multiorgánico con datos de daño miocárdico (probable infarto tipo II) en el contexto de la sepsis, y aumento de los requerimientos de oxígeno llegando a precisar oxigenoterapia a alto flujo, siendo finalmente éxitus. Posmortem, se documentó en hemocultivos y urocultivo la K. pneumoniae OXA48.

DISCUSIÓN:

La enfermedad de Castleman multicéntrica asociada a VHH8 es una entidad poco frecuente y el VHH8 se ha descrito como agente etiológico en aproximadamente la mitad de los casos[1].

En los pacientes con VHH8 asociado a la enfermedad de Castleman, el estado basal de inmunosupresión permite al VHH8 escapar del control inmune, replicarse en los plasmablastos de los ganglios linfáticos y transcribir el homólogo vírico de la IL-6, lo que provoca la sintomatología y la afectación ganglionar junto con la cascada de otras citocinas. Estas citocinas pueden también desregular la inmunidad frente a patógenos coinfectantes, como VIH o VEB[2].

La biopsia de alguna de las adenopatías es de suma importancia para establecer el diag-

nóstico correcto, ya que los criterios diagnósticos actuales se basan en los hallazgos histológicos1. A parte de la sintomatología sistémica, que puede tener un desenlace fatal sin el tratamiento oportuno, estos pacientes también pueden presentar síntomas derivados de las infecciones intercurrentes, como el sarcoma de Kaposi, siendo esto último mucho más frecuente en los pacientes VIH positivo[3].

Aquí presentamos un caso excepcional de un varón VIH negativo con enfermedad de Castleman multicéntrica asociada a VHH8 y sarcoma de Kaposi concomitante.

El tratamiento con rituximab ha mejorado drásticamente la supervivencia de los pacientes con VHH8 asociado a la enfermedad de Castleman multicéntrica, reduciendo además el riesgo de linfomas asociados al VHH8[4]. Sin embargo, se ha descrito que el empleo de rituximab puede causar empeoramiento del sarcoma de Kaposi en un tercio de los pacientes. En estos casos, la coadministración de doxorrubicina liposomal y rituximab ha demostrado controlar la progresión del sarcoma de Kaposi[3].

Dado que nuestro paciente presentaba sarcoma de Kaposi asociado, se optó por esta combinación de rituximab con doxorrubicina liposomal; sin embargo, el estado de inmunosupresión del paciente desencadenó múltiples infecciones graves, imposibilitando el inicio de la terapia y dando lugar a un desenlace fatal.

• CONCLUSIÓN:

Ante la presencia de sarcoma de Kaposi es necesario buscar causas de inmunosupresión como es el diagnóstico concomitante de VIH o segundas neoplasias. La enfermedad de Castleman multicéntrica asociada a VHH8 es reconocida como una entidad propia en el que la infección descontrolada por este virus se considera el motor etiológico en casi la mitad de los casos. La desregulación del sistema inmune en estos pacientes favorece el desarrollo de infecciones graves concomitantes, por lo que el pronóstico de la enfermedad va a estar influenciado también por la presencia de infecciones intercurrentes. Los avances en el conocimiento de la etiopatogenia de esta entidad han permitido el desarrollo de nuevas estrategias terapéuticas, como el ataque a los reservorios celulares infectados (anti-CD20) o a la cascada de citocinas (anti-IL6 o anti-IL1).

• REFERENCIAS:

1.Zhou T, Wang HW, Pittaluga S, Jaffe ES. Multicentric Castleman disease and the evolution of the concept. Pathologica. 2021 Oct;113(5):339-353.

2.Dispenzieri A, Fajgenbaum DC. Overview of Castleman disease. Blood. 2020 Apr 16;135(16):1353-1364.

3.Uldrick TS, Polizzotto MN, Aleman K, Wyvill KM, Marshall V, Whitby D, Wang V, Pittaluga S, O'Mahony D, Steinberg SM, Little RF, Yarchoan R. Rituximab plus liposomal doxorubicin in HIV-infected patients with KSHV-associated multicentric Castleman disease. Blood. 2014 Dec 4;124(24):3544-52.

4.Rehman MEU, Chattaraj A, Neupane K, Rafae A, Saeed S, Basit J, Ibrahim A, Khouri J, Mukherjee S, Anwer F. Efficacy and safety of regimens used for the treatment of multicentric Castleman disease: A systematic review. Eur J Haematol. 2022 Oct;109(4):309-320.

- **FIGURA 1:**

Histología de la adenopatía inguinal compatible con enfermedad de Castleman multicéntrica asociada a VHH8.

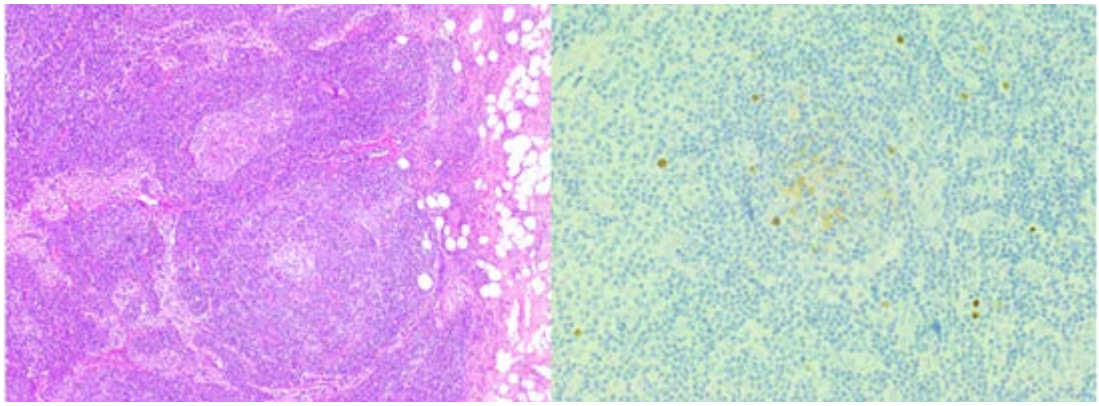

- **FIGURA 2:**

PET-TC en la que se objetivan lesiones supra (izquierda) e infradiafragmáticas (derecha) sugerentes de síndrome linfoproliferativo.

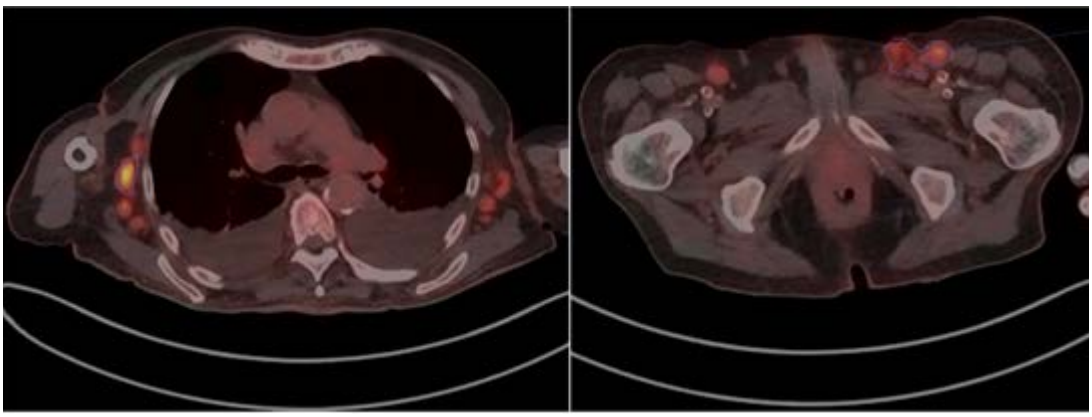

- **FIGURA 3:**

Opacidades en vidrio deslustrado bilaterales de predominio periférico objetivadas en TACAR, con tendencia a la confluencia en lóbulos superiores.

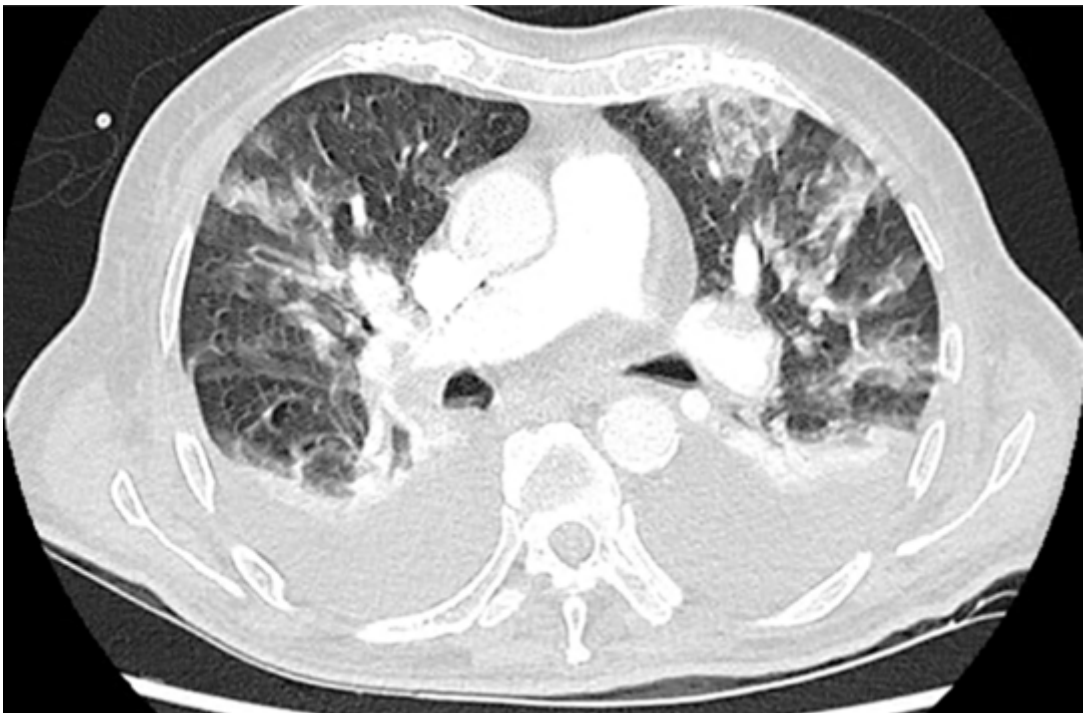

9 PTI MULTIREFRACTARIA. RETO TERAPÉUTICO.

Hospital Universitario de Salamanca: Fuentes Morales, Cristina Teresa; García Bacelar, Ana; Santos Marcos, Carmen; Bastida Bermejo, José María; Gonzalez Porras, José Ramón.

• EXPOSICIÓN DEL CASO:

CASO CLÍNICO:

Paciente varón de 54 años que en 2011 consulta por aparición de hematomas espontáneos. Como antecedentes personales destaca osteomielitis en la infancia. No refiere hábitos tóxicos, con vida activa e independiente. No presenta antecedentes familiares relevantes.Al realizar la anamnesis refiere cuadro catarral la semana previa, sin cambios farmacológicos, y la aparición de hematomas espontáneos de 24 horas de evolución; sin otra sintomatología asociada. Durante la exploración física se objetivan hematomas en miembro superior derecho y miembro inferior izquierdo, que se acompañan de petequias diseminadas. No presenta esplenomegalia, ni otros hallazgos relevantes.Tras su llegada a urgencias, se repite analítica donde persiste trombopenia grado 4. Se realiza frotis sin objetivarse agregados plaquetarios, por lo que se confirma trombopenia real.

EVOLUCIÓN:

Ante la sospecha de trombocitopenia inmune primaria (PTI), se inicia corticoterapia con buena respuesta a la misma y recuperación de cifra de plaquetas > 20.000/mm3 tras 21 días de tratamiento. Se descartan causas de trombocitopenia secundaria, siendo la autoinmunidad, serologías y test del H. pylori negativos; ecografía abdominal sin esplenomegalia.

El paciente permanece asintomático y sin nuevos brotes de PTI hasta 2019, cuando acude a urgencias por un cuadro de hematomas espontáneos y epistaxis, secundarios a trombocitopenia grado 4, tras la toma de AINE. Se inicia corticoterapia y bajo tratamiento presenta un cuadro de hemorragia digestiva baja por la que se administran inmunoglobulinas intravenosas (IGIV). No se consigue respuesta clínica, ni analítica, por lo que se decide comenzar 2ª línea de tratamiento con análogos de la trombopoyetina (romiplostim). Esta segunda línea se suspende por hepatotoxicidad tras la tercera dosis, sin lograr respuesta. Como 3ª línea se decide el uso de inmunoterapia con el uso de Rituximab. Sin embargo, tras administración de 4 dosis persiste la trombocitopenia y diátesis hemorrágica secundaria. Finalmente, se comienza 4ª línea asociando Eltrombopag y Vinblastina, esquema ya utilizado en población pediátrica. Tras 10 días de tratamiento, se comienza a presentar respuesta con

recuperación de cifra de plaquetas > 20.000 y resolución de hemorragia digestiva baja. Durante este ingreso, se realiza despistaje de otras causas de trombocitopenia: aspirado de médula ósea que descarta trombocitopenia central, estudios de citometría negativos para hemoglobinuria paroxística nocturna, estudio de citogenética sin alteraciones y estudios de trombocitopenias secundarias, sin hallarse cambios patológicos. Tras el alta, el paciente continúa seguimiento en centro sanitario privado permaneciendo asintomático.

En 2023, el paciente es derivado por un tercer episodio de PTI acompañado de hematomas espontáneos.Se realiza nuevamente aproximación diagnóstica tras recaída de la PTI y comienza nuevamente corticoterapia (5ª línea) con pulsos de dexametasona a pesar de ser un paciente previamente refractario, obteniendo una respuesta parcial de 22 .000 plaquetas/mm3 que no se mantiene en el tiempo. Se administran IVIG sin respuesta.Tras el fracaso de la corticoterapia, se comienza tratamiento con fostamatimib y romiplostim como sexta línea terapéutica, que se suspende tras 21 días de tratamiento ante la presencia de hepatotoxicidad. En ese momento, se decide repetir el esquema eltrombopag-vinblastina como 7ª línea sin obtener respuesta persistiendo > 20.000 plaquetas/mm3. Finalmente, se inicia octava línea de tratamiento utilizando inmunosupresores con micofenolato de mofetilio y asociando Avatrombopag, con respuesta completa tras 4 semanas de tratamiento presentando cifra de plaquetas dentro del rango de normalidad que se mantiene en la actualidad. Durante este tercer episodio se repitieron los estudios del 2019, añadiendo estudio NGS de trombocitopatías congénitas que resulta negativo.

DISCUSIÓN:

La PTI es una enfermedad con una fisiopatología compleja, en la que intervienen fenómenos autoinmunes encargados de la destrucción periférica de plaquetas. A día de hoy, y con los medios técnicos que poseemos, se considera un diagnóstico de exclusión4. Se deben descartar causas secundarias de trombocitopenia especialmente en PTI refractarias, dado que hasta el 20% de las sospechas de PTI son secundarias a otros procesos5. Se considera PTI multirrefractaria aquella que no responde a tratamientos de primera línea, o tiene contraindicación para los mismos, como corticoterapia, rituximab, agonistas del receptor de la trombopoyetina (TPO-RA) o esplenectomía3. En estos casos el manejo es muy complicado y heterogéneo, pues carecemos de pruebas biológicas objetivas que nos permitan seleccionar subgrupos de pacientes en función de los esquemas terapéuticos que pudieran ser más beneficiosos. Hay numerosos estudios sobre el tratamiento en casos de multirrefractariedad, donde recomiendan el uso de inmunosupresores en combinación con fármacos con distintas dianas terapéuticas como los AR-TPO2. Se busca una sinergia entre la estimulación de la producción de plaquetas con análogos de la trombopoyetina y la eliminación de los mecanismos autoinmunes responsables de la destrucción periférica de las mismas. Los esquemas basados en quimioterapia están relegados a últimas líneas de tratamiento por los riesgos y la morbimortalidad que asocian. En 2023 se publicaron los

resultados de un estudio sobre PTI multirrefractarias previamente tratadas con AR-TPO y que el 49% de las mismas habían recibido inmunosupresores, sin obtener resultados1. Tras la utilización de esquemas combinados con AR-TPO (romiplostim y eltrombopag) e inmunosupresores (micofenolato de mofetilo, azacitidina o la ciclosporina) se obtuvo respuesta en un 77% en un tiempo medio de respuesta de 30 días. Presentaron respuestas mantenidas un 66% de los pacientes, recayendo tras una mediana de 15 meses el 44%.1 Aunque el estudio presentaba como limitación una n de 39 pacientes, pues la PTI multirrefractaria es una entidad poco frecuente, presenta datos muy favorables respecto a los esquemas combinados y es por ello que se decidió la su utilización por delante de otras alternativas terapéuticas como la esplenectomía, en nuestro paciente. Respecto al futuro de la PTI multirrefractaria, hay líneas de investigación muy prometedoras basadas en la utilización de los BTK y los inhibidores FcRN.

• REFERENCIAS:

1.Crickx E, Ebbo M, Rivière E, Souchaud-Debouverie O, Terriou L, Audia S, Ruivard M, Asli B, Marolleau JP, Méaux-Ruault N, Gerfaud-Valentin M, Audeguy P, Hamidou M, Corm S, Delbrel X, Fontan J, Lebon D, Mausservey C, Moulis G, Limal N, Michel M, Godeau B, Mahévas M. Combining thrombopoietin receptor agonists with immunosuppressive drugs in adult patients with multirefractory immune thrombocytopenia, an update on the French experience. Br J Haematol. 2023 Aug;202(4):883-889. doi: 10.1111/bjh.18893. Epub 2023 May 29. PMID: 37247631.

2.Gudbrandsdottir S, Leven E, Imahiyerobo A, Lee CS, Bussel J. Combination of thrombopoietin receptor agonists, immunosuppressants and intravenous immunoglobulin as treatment of severe refractory immune thrombocytopenia in adults and children. Br J Haematol. 2020;189:e37–40

3. Neunert C, Terrell DR, Arnold DM, Buchanan G, Cines DB, Cooper N, et al. American Society of Hematology 2019 guidelines for immune thrombocytopenia. Blood Adv. 2019; 3:3829–66

4.Provan D, Stasi R, Newland AC, Blanchette VS, Bolton-Maggs P, Bussel JB, et al. International consensus report on the investigation and management of primary immune thrombocytopenia. Blood 2010; 115: 168-86.5. Cines DB, Bussel JB, Liebman HA, Luning Prak ET. The ITP syndrome: pathogenic and clinical diversity. Blood 2009; 113: 6511-21.

• FIGURA 1:

PTI. RESPUESTA AL TRATAMIENTO

PTI MULTIRREFRACTARIA. RESPUESTA AL TRATAMIENTO.				
PRIMER EPISODIO				
TRATAMIENTO	COMPLICACIONES	RESPUESTA	TIEMPO DE RESPUESTA	MANTENIMIENTO DE LA RESPUESTA
Corticoterapia	No	Si	16 días	8 años
SEGUNDO EPISODIO				
Corticoterapia	HDB por la que precisa IGIV	No	No RC	No RC
Romiplostim	Persiste HDB	No	No RC	No RC
Rituximab	Persiste HDB	No	No RC	No RC
Vinblastina-Eltrombopag	No	Si	7 días	3 años y 2 meses
TERCER EPISODIO				
Corticoterapia	No.	RP no mantenida	No RC	No RC
Fostamatinib-Romiplostim	No	No	No RC	No RC
Vinblastina-Eltrombopag	No	No	No RC	No RC
Micofenolato de Mofetilo-Avatrombopag	No	Si	4 semanas	RC en la actualidad

HDB: Hemorragia digestiva baja. IGIV: inmunoglobulinas intravenosas. RC: respuesta completa.
RP: respuesta parcial

• FIGURA 2:

SEGUNDO BROTE

- **FIGURA 3:**

TERCER BROTE

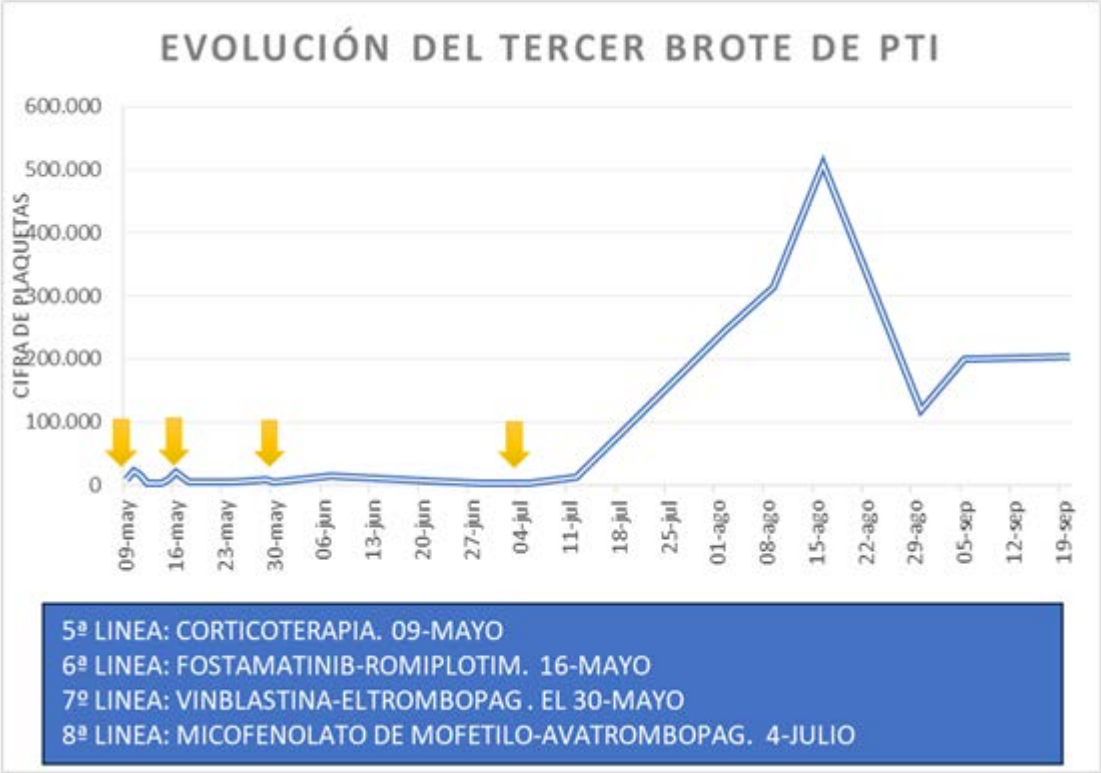

10 TRATAMIENTO DEL LINFOMA DE HODGKIN PEDIÁTRICO

Hospital Universitario Río Hortega: de las Heras Sacedo, Henar; Gómez Lacuey, Alfredo; Llopis Giménez, Alejandro; Carpizo Jiménez, Natalia; Campano García, Ana.

• EXPOSICIÓN DEL CASO:

MOTIVO DE CONSULTA:

Paciente remitida por el servicio de Cirugía Maxilofacial por hallazgo anatomopatológico de Linfoma de Hodgkin tipo esclerosis nodular en BAG de adenopatía cervical.

ANTECEDENTES:

Paciente mujer de 11 años de edad sin alergias medicamentosas conocidas y sin enfermedades de interés ni tratamientos habituales.

ENFERMEDAD ACTUAL:

Acude a consulta de Hematología remitida por el servicio de Cirugía Maxilofacial por hallazgo anatomopatológico de Linfoma de Hodgkin tipo esclerosis nodular en BAG de adenopatía cervical en julio de 2021. Al diagnóstico asintomática, sin síntomas B. No disnea ni de reposo ni de esfuerzo.

EXPLORACIÓN FÍSICA:

Peso 38 kg. Talla 159 cm. ECOG 0. Buen estado general. Normohidratada. Normocoloreada. Normoperfundida. Adenopatía laterocervical derecha. No otras adenopatías palpables. Auscultación cardíaca rítmica y sin soplos. Auscultación pulmonar con murmullo vesicular conservado y sin ruidos sobreañadidos. Abdomen blando y depresible, no doloroso, sin peritonismo ni visceromegalias. Extremidades inferiores sin edemas.

Pruebas complementarias:

- BAG de dos adenopatías supraclaviculares derechas (12/08/21): Linfoma de Hodgkin tipo esclerosis nodular

- Analítica sanguínea: (13/08/21): 20.200/µL Leucocitos (1.500/µL Linfocitos), Hemog-

lobina 12.4 g/dl. 425.000/µL plaquetas. Bioquímica sin alteraciones. Coagulación normal.

- PET-TAC (01/09/21): Hallazgos compatibles con afectación linfoproliferativa ganglionar supra e infradiafragmática, con gran conglomerado hipermetabólico en mediastino anterior, afectación esplénica y sin poder descartar afectación en médula ósea (imagen 1).

DIAGNÓSTICO:

Linfoma de Hodgkin clásico subtipo esclerosis nodular estadio III (7)-S2X-A.

TRATAMIENTO:

Quimioterapia según protocolo pediátrico EuroNet-PHL-C2 nivel TL-2 con esquema OEPA.

EVOLUCIÓN:

Diagnóstico en agosto de 2021 de Linfoma de Hodgkin Clásico subtipo esclerosis nodular, estadio III(7)-S2X-A (estadiaje por PET-TAC), riesgo intermedio. Se inicia quimioterapia en septiembre de 2021 con esquema OEPA (Vincristina + Doxorrubicina + Etopóxido + Prednisona). Tras dos ciclos, se reevalúa con PET-TAC, objetivándose Remisión Metabólica Completa (RMC), por lo que posteriormente recibe dos ciclos de quimioterapia según esquema DECOPDAC-21, manteniéndose en remisión completa tras finalizar quimioterapia. Como complicaciones presentó un episodio de neutropenia febril sin documentación microbiológica, retrasándose segundo ciclo quimioterápico una semana.

En agosto de 2022 se confirma recaída precoz (6 meses) de su Linfoma de Hodgkin estadio II-A (estadiaje por PET-TAC) grupo de bajo riesgo. Inicia tratamiento quimioterápico de rescate según esquema IGEV (Ifosfamida, Gemcitabina, Vinorelbina, Prednisona). Tras 2 ciclos, el PET-TAC muestra respuesta parcial, por lo que tras respuesta subóptima se cambia de esquema quimioterápico, recibiendo tercera línea de tratamiento según esquema Brentuximab-Bendamustina. En PET-TAC posterior tras 2 ciclos obtiene RMC y se programa trasplante autólogo de progenitores hematopoyéticos en enero de 2023 como tratamiento de consolidación. Tras el mismo, se inicia tratamiento de mantenimiento con Brentuximab que mantiene hasta la actualidad, sin objetivarse nueva recaída de su linfoma.

DISCUSIÓN:

El Linfoma de Hodgkin es la tercera neoplasia más común en niños y elegir el tratamiento quimioterápico óptimo es todo un reto. Gracias a la mejora de los tratamientos, ha pasado de tener una supervivencia a los cinco años de 81% en la década de 1970, a una supervivencia a los cinco años del 94% actualmente (1). Sin embargo, el tratamiento quimio y radioterápico a menudo se asocia con efectos adversos a largo plazo significativos, incluido un riesgo elevado de segundas neoplasias malignas, cardiotoxicidad, toxicidad pulmonar y disfunción endocrina gonadal y no gonadal.

Para elegir el protocolo de tratamiento a seguir se debe realizar una evaluación inicial del riesgo que presenta el paciente. En este caso, se trataba de una niña de 11 años con Linfoma de Hodgking clásico subtipo esclerosis nodular de riesgo intermedio, ya que al diagnóstico solo presentaba masa bulky y leucocitosis > 13.000/mm3, por lo que se decidió tratamiento según protocolo pediátrico EuroNet-PHL-C2 (2). No recibió tratamiento de consolidación con radioterapia, dado que obtiene RMC tras los dos primeros ciclos, y en estos casos se ha demostrado que el omitir la radioterapia reduce la toxicidad asociada (cardiaca, pulmonar, gonadal...), sin disminuir la Supervivencia Global de estos pacientes (2).

No obstante, nuestra paciente tuvo una recaída precoz (recaída a los 6 meses, 4 ciclos de quimioterapia previos, sin haber recibido radioterapia, estadio II). Como tratamiento de rescate, se decidió iniciar esquema IGEV, ya que ha demostrado una supervivencia libre de eventos a los cinco años del 83% en niños con Linfoma de Hodgkin en recaída o refractario (3). Al no conseguir la respuesta óptima (ausencia de RMC), se cambió a esquema de tercera línea con Brentuximab-Bendamustina ya que es un régimen de rescate que incluye el anticuerpo monoclonal anti CD30, altamente activo para niños en recaída o refractariedad, que ha logrado una supervivencia libre de enfermedad del 83% y RMC del 79% (4), siendo un puente hacia el trasplante de células madre, como fue el caso de nuestra paciente.

• CONCLUSIONES:

- Elegir el tratamiento óptimo y evaluar los efectos adversos de éste en los niños con Linfoma de Hodgkin es particularmente importante por el número potencial de años de vida productiva por delante en esta población al momento del diagnóstico.

- Se debe realizar un estadiaje inicial y estudio del riesgo de cada paciente individualizado para elegir el protocolo que mejor se adapte y realizar un manejo terapéutico u otro dependiendo de la respuesta al tratamiento obtenida.
- La tendencia global del tratamiento del Linfoma de Hodgkin en niños es encontrar la mejor terapia individualizada, teniendo como objetivo conseguir los menores efec-

tos adversos a medio y largo plazo posibles.

• REFERENCIAS:

1.Belsky JA, Hochberg J, Giulino-Roth L. Diagnosis and management of Hodgkin lymphoma in children, adolescents, and young adults. Best Pract Res Clin Haematol. 2023;36(1):101445

2.Körholz C, Landman-Parker J, Fernánadez-Teijeiro A, Attarbaschi A, Balwierz W, Bartelt JM, et al. Respone-Adapted omission of radiotherapy in children and adolescents with early-stage classical Hodgkin lymphoma and an adequate response to vincristine, etoposide, prednisone, and doxorubicin (Euro-Net-PHL-C1): a titration study. Lancet Oncol [internet]. 2023;24(3):252-61

3.Marr K, Ronsey R, Nadel H, Douglas K, Gershony S, Strahlendorf C, et al. Ifosfamide, gemcitabine, and vinorelbine is an effective salvage régimen with excellent stem cell mobilization in relapsed or refractory pediatric Hodking lymphoma. Pediatr Blood Cancer [internet]. 2020;67(4)e28167

4.Mc Millan A, O'Neil AT, Townsend W, Lambert J, Virchis A, Shah R, et al. The addition of bendamustine to brentuximab vedotin leads to improved rates of complete metabolic remission in children, adolescents and Young adults with relapsed and refractory classical Hodgkin lymphoma: a retrospective single-centre series. Br J Haematol [internet]. 2021;192(3):e84-7

• FIGURA 1:

PET-TAC (01/09/21)

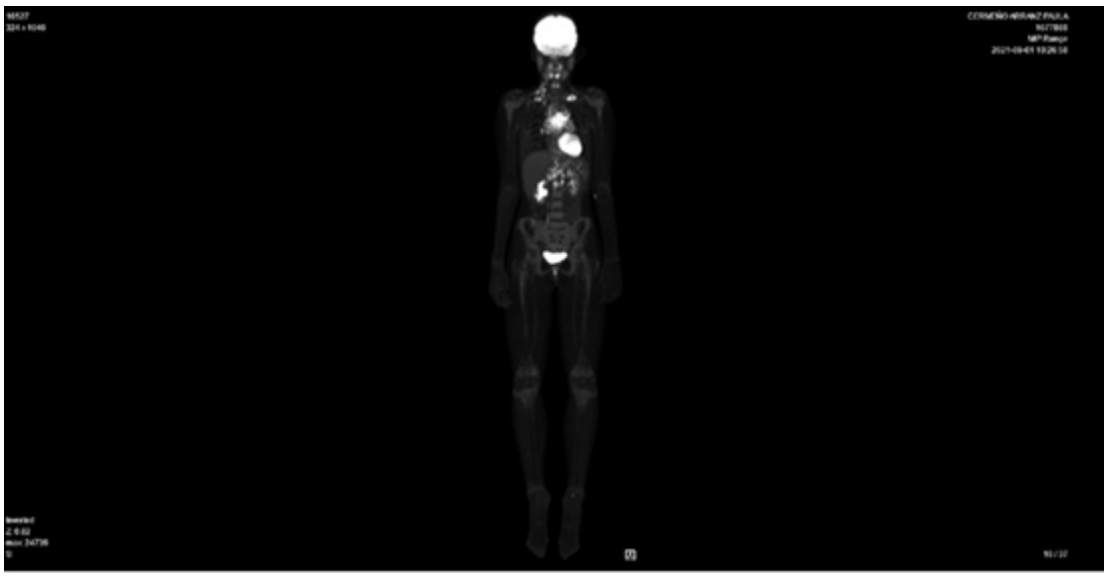

11 UNA FORMA INUSUAL DE NEUROTOXICIDAD POR QUIMIOTERAPIA: A PROPÓSITO DE UN CASO

Hospital Universitario de Burgos: Delgado Torres, JC; Cuzco Cevallos, AJ; Serra Toral, F; Campuzano Saavedra, V; Diaz Galvez, FJ.

• EXPOSICIÓN DEL CASO:

MOTIVO DE CONSULTA:

Dolor osteomuscular generalizado que imposibilita la bipedestación en el día 10 de esquema NEC.

HISTORIA CLÍNICA:

Varón de 26 años con antecedentes de retraso constitucional de crecimiento, malformación arteriovenosa en el lóbulo temporal izquierdo, embolizado. Diagnosticado en el 2013 de Leucemia/Linfoma linfoblástico T fenotipo maduro tras exéresis de adenopatía (sin afectación MO ni SNC). Alcanza respuesta completa (RC) tras inducción y mantenimiento con esquema LAL SEHOP-PETHEMA 2013 de alto riesgo.

Primera recaída tardía a los 7 años como LAL-preT (92% blastos) sin afectación ganglionar, extraganglionar ni del SNC (2020). Recibe quimioterapia de inducción con esquema LAL2019 alcanzando RC con enfermedad mínima residual (EMR) negativa por citometría de flujo (CMF) recibiendo 3 ciclos de mantenimiento. Al finalizar se objetiva nuevamente positivización de EMR (2.9% blastos), iniciando tratamiento de rescate con FLAGIDA alcanzando RC con EMR negativa y consolidando la respuesta con trasplante haploidéntico (9/10) de progenitores hematopoyéticos con acondicionamiento mieloablativo (2021).

En PET-TC 2 años post-trasplante (2023) se evidencia masa mediastínica y focos óseos, en la biopsia se confirma infiltración por leucemia/ linfoma linfoblástico T con inmunofenotipo CD4+, CD7+, CD3+, CD5+ focal, CD20-, MPO-, EBER-. En la CMF se detecta 91.8 % de células similares a las del diagnóstico y EMR negativa en AMO, ante la confirmación de recaída localizada se inicia rescate con esquema NEC (Nelarabina 650 mg/m2, Etoposido 100 mg/m2, Ciclofosfamida 400 mg/m2).

EXPLORACIÓN FÍSICA:

Movilidad y fuerza muscular conservada, hipoestesia leve en región externa de ambos

muslos con reflejos aquíleos abolidos.

Pruebas complementarias

- Analítica: Hb 13.2 g/dL, Leucocitos: 1.3 x10^3/µL, neutrófilos 1.2 x10^3/µL, Plaquetas: 35 x10^3/µL, bioquímica dentro de la normalidad excepto GOT 39 UI/L y GGT 184 UI/L. PCR: 47.

- Electromiograma con signos sugestivos de una afectación motora leve-moderada de predominio miembros inferiores sin alteración sensitiva.

Evolución

En el día 15 de NEC presenta neuropatía sensitiva ascendente asociado a retención urinaria con empeoramiento de forma progresiva hasta presentar dificultad respiratoria ingresando en UCI. Ante a la parálisis ascendente similar a Guillain-Barré (GB) se inicia tratamiento con corticoides a altas dosis e inmunoglobulinas (Ig) sin respuesta.

El LCR no se evidencia infiltración por linfoma ni presencia de virus de la familia Herpes, ni proteinorraquia o pleocitosis que pueda sugerir origen inflamatorio, siendo la causa tóxica la principal sospecha. Se realiza 5 sesiones de recambio plasmático terapéutico (RPT) permaneciendo el paciente con tetraplejía.

En la RMN se evidencia captación de contraste de las raíces nerviosas cervicales, cono medular y raíces de la cola de caballo, hallazgos descritos en enfermedad de Guillain-Barré.

En PET-TC realizado en el día 52 de NEC se encuentra en respuesta parcial metabólica.
Actualmente el paciente presenta mejoría neurológica progresiva desde el día 90 de NEC, con movilización de miembros superiores con traqueotomía sin dependencia del ventilador mecánico.

DISCUSIÓN:

La nelarabina es un análogo de purina con citotoxicidad selectiva para los linfoblastos T aprobado para el tratamiento de pacientes con leucemia linfoblástica aguda de células T (LLA-T) y linfoma linfoblástico de células T (LLB-T) en recaída o refractario tras el tratamiento con al menos dos regímenes de quimioterapia.1
La neurotoxicidad por nelarabina se ha descrito como un efecto secundario poco frecuente. Su incidencia y gravedad se han asociado con diferentes factores entre ellos la edad,

como demuestra un estudio realizado por Kuhlen et al., donde analizaron 52 pacientes con LLA-T/LLB-T refractaria o en recaída > 19 años que fueron tratados con nelarabina sola o en combinación, identificaron la edad como un factor de riesgo, siendo mayores los individuos que desarrollaban neurotoxicidad.[2]

En los estudios de fase I y II se ha descrito toxicidad similar al GB, sin embargo, la incidencia se basa en un número limitado de casos publicados siendo los mecanismos fisiopatológicos desconocidos. Autores como Papayannidis et al., han sugerido hipótesis que, según determinadas circunstancias aún desconocidas, podría producirse una destrucción selectiva de la médula espinal dorsal debido a la facilidad con la que atraviesa la barrera hematoencefálica.3 Otros autores como Alberti et al., o Lalayanni et al., postulan una potencial etiología autoinmune, dada a la similitud de los signos y síntomas.[1]

Nuestro paciente desarrolló un síndrome similar a GB en el día 15 después del tratamiento con nelarabina, sin existir actualmente tratamiento específico para esta complicación y al excluirse otras causas, se inició tratamiento farmacológico con corticosteroides, vitamina del complejo B, inmunoglobulinas y RPT, sin mejoría clínica.

Amer-Salas et al., reportan los 14 casos publicados hasta el 2021 que describen neurotoxidad producida por nelarabina, en ellos la disestesia se produjo en 7 pacientes, la disautonomía, en forma de disfunción vesical o intestinal se presentó en ocho pacientes. El tiempo de aparición de los síntomas es variable, la mediana de tiempo hasta el inicio de los síntomas en los casos descritos de 51 días. En relación al tratamiento entre los 9 pacientes que se inició tratamiento, 5 recibieron corticoides, 5 recibieron Ig, 4 rehabilitación intensiva, 2 suplementos vitamínicos y 2 tratados con RPT.1 En cuanto al grado de respuesta, se ha descrito un único caso de neuropatía reversible.4 Nuestro paciente presenta mejoría neurológica progresiva a partir del día 90 mientras que en el primer caso reportado de reversibilidad del cuadro fue a partir del día 105 hasta recuperación completa del control motor y la sensibilidad, aunque falleció pocos meses después por progresión de la enfermedad.[1]

La mielopatía rápidamente ascendente no se ha asociado con otros análogos de nucleósidos distintos de la nelarabina.5 Aunque nuestro paciente recibió agentes neurotóxicos como metotrexato, citarabina, vincristina o fludarabina, su administración fue más de 2 años antes de la aparición de las manifestaciones neurológicas descritas.

ConclusiónEl tratamiento con nelarabina es eficaz en pacientes con LAL-T/LLB-T aunque las complicaciones neurológicas como la mielopatía presenta un pronóstico bastante sombrío, es necesario obtener una mejor comprensión de los mecanismos contribuyentes mediante estudios más amplios que se centren en la incidencia y curso clínico, ya que nos ayudará a reconocer a los individuos en peligro de neurotoxicidad y conducirá al tra-

tamiento rápido y oportuno de esta complicación.

• REFERENCIAS:

1. Neus Amer-Salas1, Gonzalo González-Morcillo, Juan Manuel Rodríguez-Camacho and Antonia Cladera-Serra. Nelarabine-associated myelopathy in a patient with acute lymphoblastic leukaemia: Case report. J Oncol Pharm Practice 2021, Vol. 27(1) 244–249. https://doi.org/10.1177/1078155220929747

2. Patrycja Sliwa-Tytko, Agnieszka Kaczmarska, Monika Lejman and Joanna Zawitkowska. Neurotoxicity Associated with Treatment of Acute Lymphoblastic Leukemia Chemotherapy and Immunotherapy. Int. J. Mol. Sci. 2022, 23, 5515. https://doi.org/10.3390/ijms23105515

3.Cristina Papayannidis, Ilaria Iacobucci, Maria Chiara Abbenante, Antonio Curti, Stefania Paolini, Sarah Parisi, Michele Baccarani, and Giovanni Martinelli. Complete paraplegia after nelarabine treatment in a T-cell acute lymphoblastic leukemia adult patient. Am. J. Hematol. 85:608, 2010. DOI: 10.1002/ajh.21719.

4. Chrysavgi Lalayanni, MD, Eirini Baldoumi, MD, Sotiris Papayiannopoulos. Nelarabine associated reversible Guillain-Barré–like syndrome or myelopathy in an adult patient with primary refractory T-lymphoblastic lymphoma. Curr Probl Cancer 41 (2017) 138–143. http://dx.doi.org/10.1016/j.currproblcancer.2016.11.0055. Russell P. Gollard. Scott Selco. Irreversible Myelopathy Associated With Nelaribine in T-Cell Acute Lymphoblastic Leukemia. Journal of Clinical Oncology, Vol 31, No 19 (July 1), 2013: pp e327-e331.

12 UNA REMISIÓN INESPERADA

complejo Asistencial de Segovia: Jiménez Montero, Pablo

• EXPOSICIÓN DEL CASO:

INTRODUCCIÓN:

El linfoma difuso de células grandes B (LDCGB) es el subtipo de linfoma no Hodgkin más frecuente, suponiendo entre el 25 y 35 % de los casos de nuevo diagnóstico con una mediana de edad de aparición de 70 años[1].

La afectación, tanto al diagnóstico como en recaída del sistema nervioso central (SNC) implica un pronóstico ominoso, con una supervivencia de 2-5 meses[2].

Presentamos el caso de un paciente diagnosticado de LDCGB en recaída sobre SNC con una evolución clínica peculiar.

CASO CLÍNICO:

Paciente varón de 75 años diagnosticado en mayo de 2018 de Linfoma No Hodgkin fenotipo B tipo histológico “Difuso de Células Grandes tipo no Centro Germinal” en estadio IVS-B (médula ósea afecta al diagnóstico). Inició tratamiento con Rituximab 375mg/m2 semanal (dado que el debut se produjo en contexto de rotura esplénica y hemoperitoneo, con el consiguiente ingreso en UCI) y posteriormente completó tratamiento según esquema R-C.H.O.P x 4 ciclos adicionales, alcanzando situación de respuesta morfo-metabólica completa.

Dos años después, en noviembre de 2020, acude a urgencias por hematemesis con importante repercusión hemodinámica. Asocia además cefalea de creciente intensidad a lo largo de los últimos meses junto con ptosis y lagrimeo derecho de reciente instauración. Se realiza gastroscopia en la que se evidencia una úlcera en incisura gástrica, siendo diagnóstica de adenocarcinoma infiltrante de estómago. En estudio inmunohistoquímico demostrando una intensa positividad de membrana para PDL1 en todas las células tumorales y positividad focal en pequeños grupos de linfocitos peritumorales. En estudio de extensión se observan metástasis hepáticas (nodular) y suprarrenales.

Además, dado el cuadro neurológico, se realiza resonancia magnética cerebral en la que se evidencian varias lesiones ocupantes de espacio, supra e infratentoriales, con edema vasogénico (Figura 1). Se realiza biopsia de dicha lesión con hallazgos AP compatibles con Linfoma Difuso de Célula Grande B con patrón Nodular tipo Centro Germinal (GCB). IHQ: CD20, CD79 y PAX5, muestra positividad para BCL6 (Figura 2). No se evidencian lesiones a otros niveles en estudio de extensión.

Por parte de hematología, dado el mal pronóstico se decide manejo sintomático. Sin embargo, por parte del equipo de oncología médica, se decide inicio de tratamiento con anti PD-L1 (Pembrolizumab) en posología 2mg/kg de peso cada 3 semanas durante los 4 primeros ciclos, y posteriormente, cada 6 semanas.
Tras el inicio del mismo, a los 4 meses el paciente experimenta mejoría clínica subjetiva desde el punto de vista neurológico y general. Se solicita resonancia magnética cerebral (Figura 3) en la que se visualizan las lesiones supratentoriales ni las localizadas en ambos hemisferios cerebelosos. Se amplía estudio inmunohistoquímico en biopsia cerebral evidenciándose positividad para PD-L1 (Figura 4).

En resonancias magnéticas seriadas hasta mayo de 2023 continúa observándose parénquima cerebral libre de lesiones. En último PET-TC (figura 5) realizado en enero del año 2023, no se evidencian lesiones sospechosas de recaída de linfoma, aunque persisten lesiones hepáticas por tumor gástrico.

DISCUSIÓN:

La proteína PD-1 y sus ligandos PD-L1/ PD-L2 son puntos de control inmunitarios que, en personas sanas, regulan a la baja la respuesta inmune y son crucial para mantener la autotolerancia. PD-L1 y PD-L2 son los dos ligandos a los que dicha proteína se une. Mientras que PD-L1 se expresa preferencialmente en células no hematopoyéticas tales como los neumocitos y las células endoteliales, PD-L2 tiene preferencia por la expresión en células de estirpe hematopoyética[3].

En neoplasias de estirpe hematológica, la sobreexpresión de PD-L1 y PD-L2 está bien estudiada en casos de Linfoma de Hodgkin. El tratamiento con Nivolumab (antiPD-1) fue aprobado por la FDA en 2016, así como el tratamiento con Pembrolizumab, con una tasa de respuesta completa entre el 17-20% en pacientes en Recaída/refractariedad (R/R) tras autoTPH, o no candidatos a TPH que no son respondedores a Brentuximab.

En el caso de pacientes con Linfoma No Hodgkin dicha asociación no está tan clara. Inhibidores del check-point pueden ser empleados en ciertos casos como en pacientes post terapia celular con respuesta insatisfactoria. La combinación de Atezolizumab junto con obinutuzumab muestra unos resultados preliminares en pacientes en R/R ciertamente

prometedores, con una ORR de 16% en pacientes previamente tratados (algunos incluso en 4ª línea)[4]

Respecto al paso de la barrera hematoencefálica, Nayak et al evaluaron en 5 pacientes afectos de LDCGB en recaída en SNC, que fueron tratados con nivolumab alcanzando todos algún tipo de respuesta y sugiriendo que el fármaco puede atravesar la barrera hematoencefálica y ser activo a nivel cerebral5. Asimismo, en estudios relacionados con melanomas metastatizados en SNC también se ha comprobado como el tratamiento con anti PD-L1 consiguen cierto grado de respuesta.

• CONCLUSIÓN:

Lo que nos pareció en un principio una remisión "espontánea" tiene su explicación molecular en la expresión por parte de ambos tumores de PD-L1 con una respuesta evidente poco tiempo tras el inicio del fármaco. Se da la coincidencia de que, si a este paciente no se le hubiera diagnosticado la neoplasia estomacal, nunca hubiera recibido dicho tratamiento y su pronóstico probablemente hubiera sido de 2-5 meses de supervivencia2, y actualmente lleva 3 años sin evidencia de enfermedad activa.

No obstante, cabe destacar que las respuestas en estos pacientes, son en general pobres, con una tasa global de respuesta en torno al 18% en pacientes politratados.

Nos parece, además, que el riesgo de recaída de este paciente es elevado, con un pronóstico aún más ominoso en caso de que se produjera. No obstante, a día de hoy, se ha conseguido tres años de supervivencia libre de progresión, lo cual es de destacar.

• REFERENCIAS:

1.- Alaggio, R., Amador, C., Anagnostopoulos, I. et al. The 5th edition of the World Health Organization Classification of Haematolymphoid Tumours: Lymphoid Neoplasms. Leukemia 36, 1720–1748 (2022).

2.- Klanova M, Sehn LH, Bence-Bruckler I, et al. Integration of cell of origin into the clinical CNS International Prognostic Index improves CNS relapse prediction in DLBCL. Blood 2019; 133: 919-26.

3.- Boussiotis VA. Molecular and Biochemical Aspects of the PD-1 Checkpoint Pathway. N Engl J Med. 2016;375(18):1767–1778. This review article provides an overview of the PD-1 checkpoint pathway.

4.- Palomba ML, Till BG, Park SI, et al. A Phase Ib Study Evaluating the Safety and Clinical Activity of Atezolizumab Combined with Obinutuzumab in Patients with Relapsed or Refractory Non-Hodgkin Lymphoma (Nhl) Hematological Oncology. 2017;35:137–138

5.- Nayak L, Iwamoto FM, LaCasce A, Mukundan S, Roemer MGM, Chapuy B, Armand P, Rodig SJ, Shipp MA. PD-1 blockade with nivolumab in relapsed/refractory primary central nervous system and testicular lymphoma. Blood. 2017 Jun 8;129(23):3071-3073

- **FIGURA 1:**

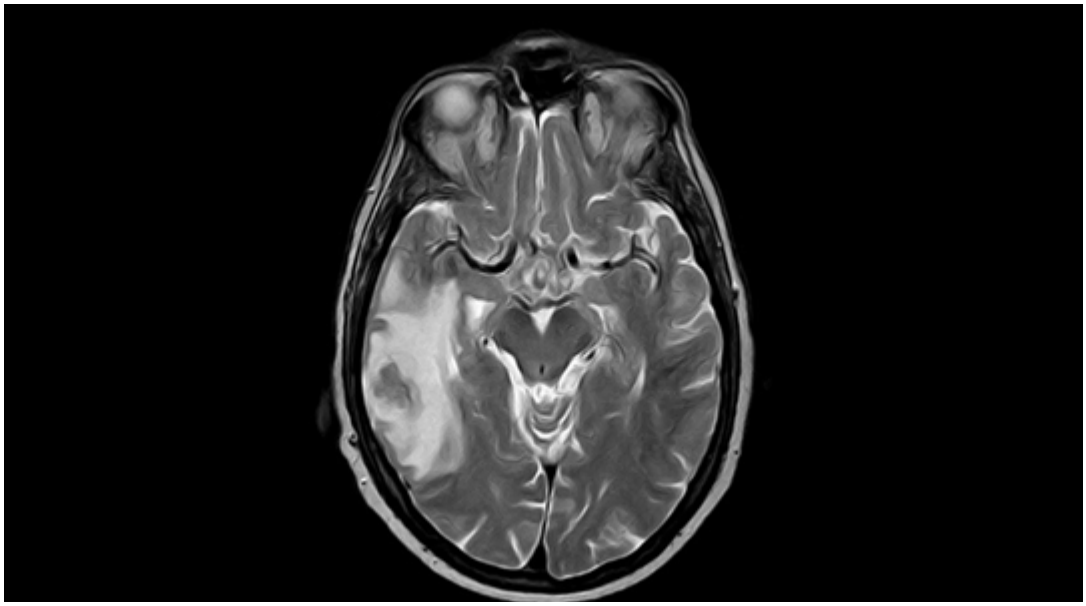

- **FIGURA 2:**

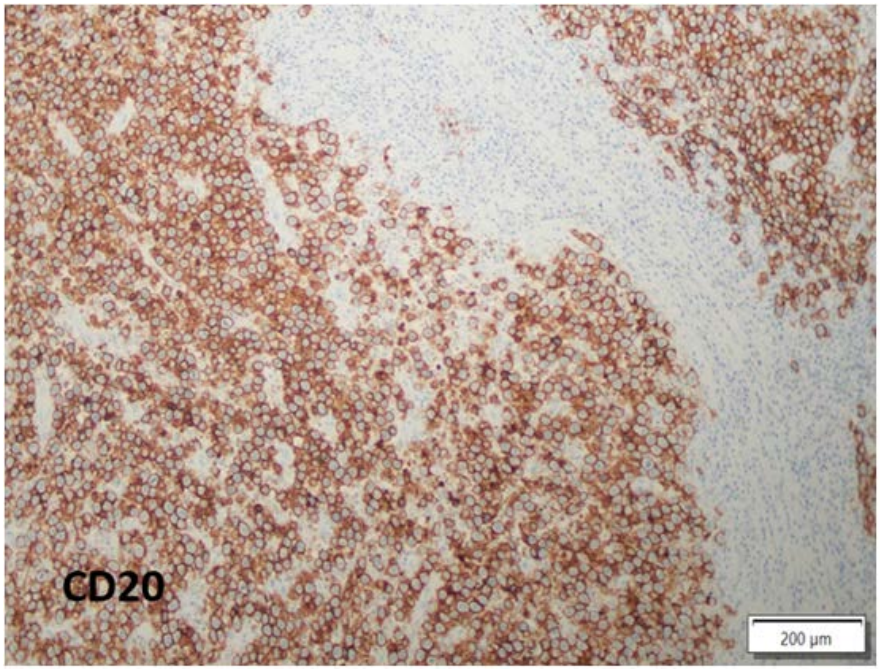

- **FIGURA 3:**

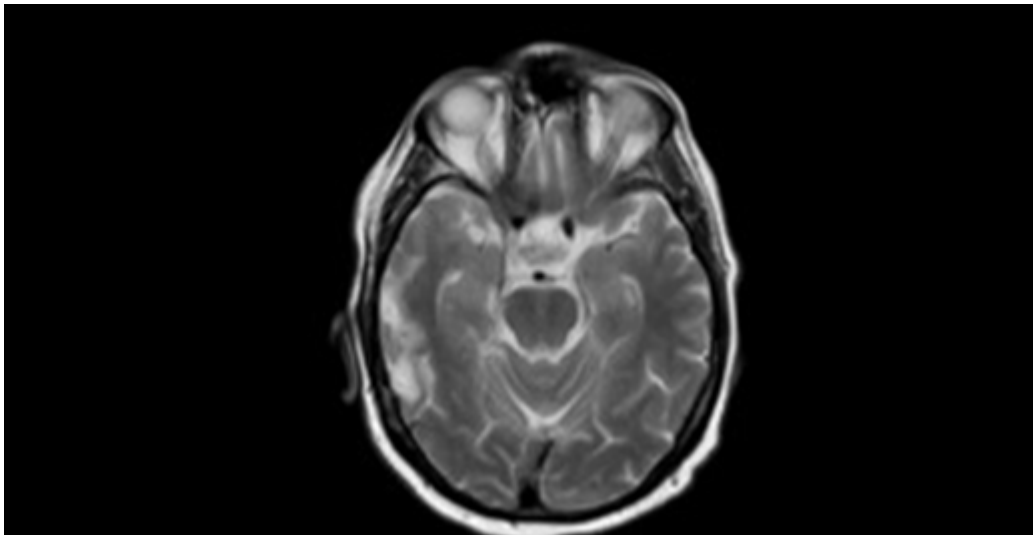

- **FIGURA 4:**

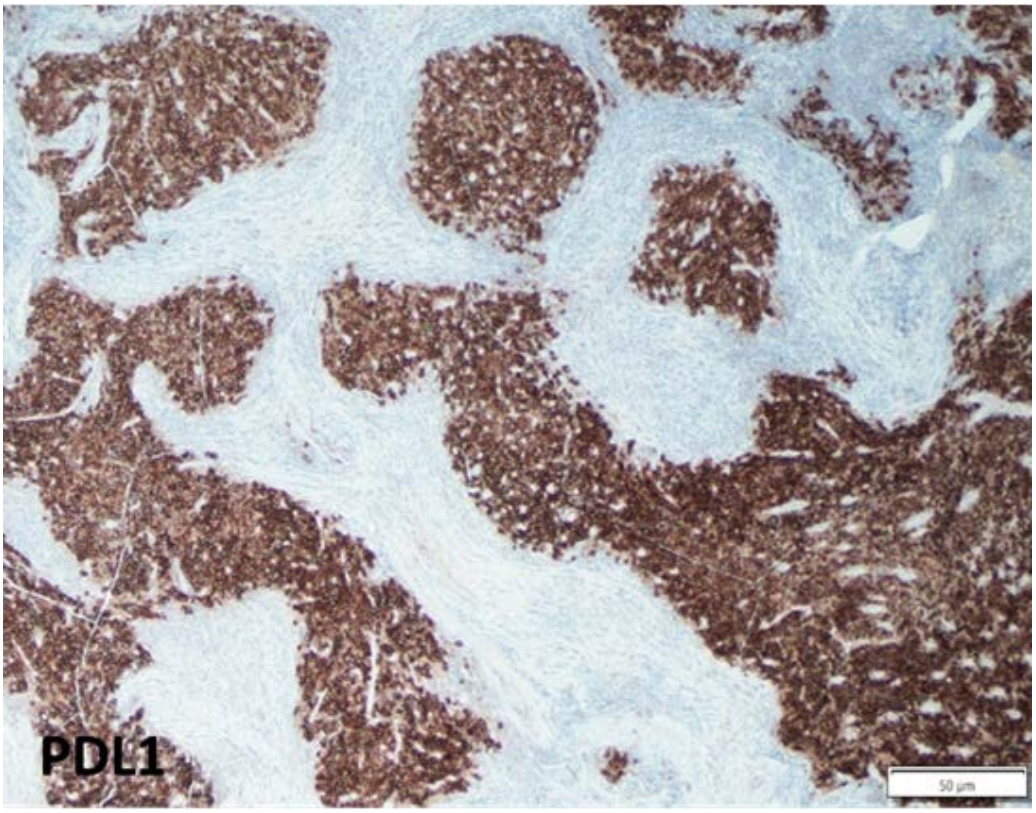

- **FIGURA 5:**

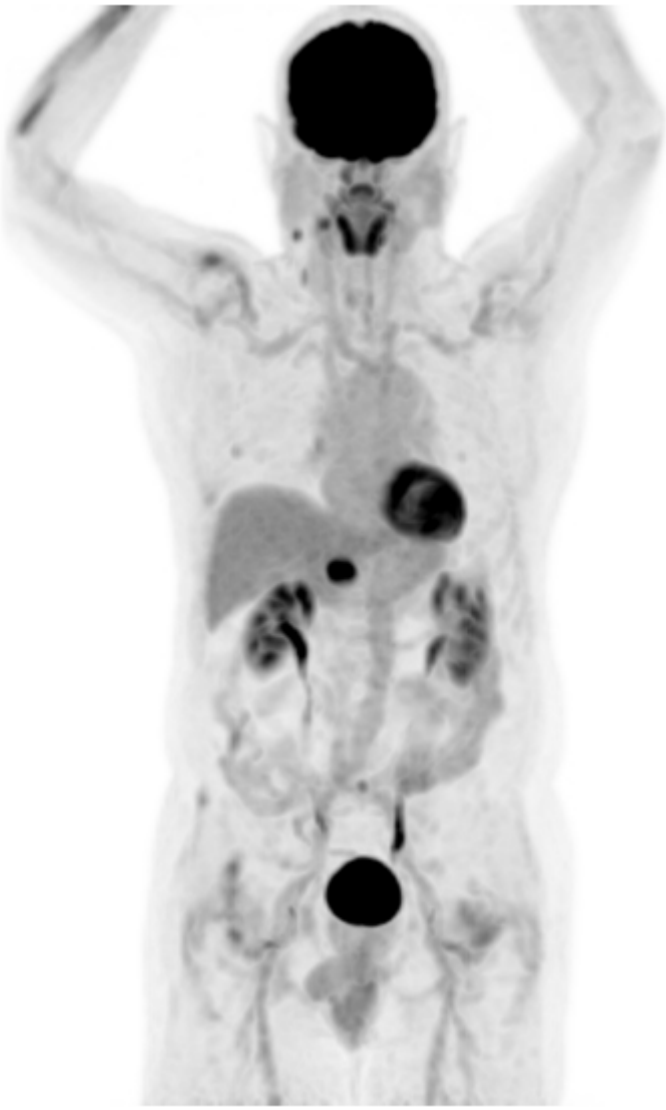

13 VARÓN DE 57 AÑOS CON BICITOPENIA: UN DIAGNÓSTICO INESPERADO.

Hospital Universitario de Burgos: Cuzco Cevallos, Alex Javier; Delgado Torres, Jhoana Carolina; De Vicente Camara, Pilar; Olazabal Herrero, Juan; Campuzano Saavedra, Verónica.

• EXPOSICIÓN DEL CASO:

MOTIVO DE CONSULTA:

Presentamos el caso de un varón de 57 años que acude a su médico de atención primaria por astenia y es remitido al servicio de urgencias por alteraciones analíticas en el hemograma.

HISTORIA CLÍNICA:

Se trata de un varón de 57 años, sin antecedentes patológicos de interés, que acude por astenia crónica, hiporexia, pérdida ponderal, diaforesis nocturna y disnea.

EXPLORACIÓN FÍSICA:

A la exploración física presentaba palidez de mucosas, auscultación cardiaca rítmica con soplo sistólico, sin presentar adenopatías palpables ni visceromegalias.

Pruebas complementarias

En el hemograma presentó bicitopenia: hemoglobina (Hb) 6.0 g/dL y plaquetas 43.0 x10^3/µL. En el frotis de sangre periférica: linfocitos 77% los cuales tenían mediano tamaño, citoplasma escaso y basófilo sin granulaciones, núcleos con cromatina condensada, sin nucléolos, de características irregulares, con múltiples lobulaciones que asemejaban la forma de una flor o “flower cells”. (Imagen 1) (Imagen 2)

En el medulograma: aumento de la serie linfoide, presentando: eritroblastos 5%, segmentados 1%, eosinófilos 1%, monocitos 1%, linfocitos 89%, células plasmáticas 3% y blastos 0%. Los linfocitos en médula ósea (MO) presentaban iguales características que en sangre periférica (SP) observando núcleos irregulares y multilobulados los cuales se observaron en un 84%, y un 5% presentaban características de linfocitos maduros de morfología normal. Por lo que la primera sospecha fue de síndrome linfoproliferativo. (Imagen 3) (Imagen 4)

Este diagnóstico se descartó por medio de citometría de flujo que demostró un 68% de células plasmáticas en SP y 72% en MO, de las cuales el 100% fueron fenotípicamente patológicas expresando CD138+, CD38+ (débil), CD56+, CD19+, CD45+ (débil), CD117-, CD27-, cKappa+, cLambda-. La biología molecular detectó t(11;14)-CCND1/IGH, t(14;18)-IGH/BCL2, 14q32-IGH.

Otros análisis:

El estudio de proteínas en suero mediante electroforesis cuantificó un componente monoclonal de 3.5 g/dL, y la inmunofijación demostró IgG de cadenas ligeras kappa 80.30 mg/dL. Proteínas en orina fueron 53 mg/dL, proteínas en 24 horas 317 mg/24h, inmunofijación en orina IgG cadenas ligeras kappa.

Pruebas de imagen: en el PET-TAC se observó un ganglio con leve aumento de metabolismo a nivel laterocervical izquierdo IIB y varios ganglios subcentimétricos con mínima avidez glicídica en región IIA y IIB derechas, en mediastino a nivel prevascular izquierda pretraqueal, y en ambos hilios.

DIAGNÓSTICO

El estudio de citometría fue compatible con leucemia de células plasmáticas (LCP). Curiosamente la morfología observada en el estudio citológico de SP y MO despistaba por completo este diagnóstico, justificando así la sospecha inicial de síndrome linfoproliferativo. Inicialmente se sospechaba de un Linfoma T del adulto, basándonos en la bibliografía descrita de la morfología de los linfocitos patológicos de tipo “flower cells” presentes en dicha enfermedad.

Sin embargo, los resultados de las pruebas complementarias adicionales revelan una patología completamente diferente a la sospechada en un principio. Los resultados de anatomía patológica de la MO fueron compatibles con una infiltración difusa (90%) por células neoplásicas de tamaño mediano con rasgos de diferenciación plasmacítica las cuales expresaron CD138, CD38 (débil), CD19 (débil), CD45 y BCL2, que presentaron expresión politípica para cadena ligera Kappa. Diagnosticando así al paciente de Leucemia de células plasmáticas primaria IgG kappa.

Tratamiento y evolución

Con el diagnóstico de leucemia de células plasmáticas y proteinuria BJ se decide iniciar esquema terapéutico basándonos en el estudio multicéntrico en fase II OPTIMUM con Daratumumab – CVRd (Ciclofosfamida, Bortezomib, Lenalidomida y Dexametasona), retra-

sando el Daratumumab el día +8 del ciclo por alto riesgo de lisis tumoral que presentó tras el inicio del tratamiento. Como otras complicaciones, presentó retención hídrica no complicada, que se resuelve con tratamiento diurético y posteriormente aumento de transaminasas en últimos análisis sin colestasis ni síntomas asociados. Actualmente se encuentra terminando el 4º ciclo de inducción y a la espera de colecta de células progenitoras hematopoyéticas (CPH) para TASPE. Dado que en un principio se envió la muestra con sospecha de síndrome linfoproliferativo, se solicita la ampliación de estudio HIS de mieloma múltiple que está pendiente de resultados.

DISCUSIÓN:

La leucemia de células plasmáticas (LCP) primaria es una patología muy infrecuente y agresiva, que representa el 1,3-3,4% de todas las discrasias de células plasmáticas, y debe distinguirse de la leucemia de células plasmáticas secundaria que es una presentación leucémica terminal del mieloma múltiple. La LCP se define como la presencia de plasmocitos en sangre periférica ≥ 2 x109/L o ≥ 20% de la totalidad leucocitaria (1).

Citológicamente se observan plasmocitos atípicos. Las células leucemizadas adquieren una forma ovalada y de menor tamaño que les facilita su paso por el torrente sanguíneo. Dentro de las alteraciones morfológicas que sugieren malignidad se encuentran plasmocitos con multilobularidad tal cual se observaron en nuestro caso, núcleos de aspecto monocitoide o peludo(2). Estas células presentan una disminución de la expresión de CD56 y mayor expresión de CD27(3) sin embargo, estas características no se observaron en nuestro caso. Además, suelen expresar más CD20 y CD23. En el FISH se observa con mayor frecuencia t(11;14), t(14;16) y las mutaciones de p53 en el debut (4).

Las recomendaciones del protocolo inglés del ensayo OPTIMUM demuestran que la inducción intensificada con Dara-CVRd y la consolidación extendida con Dara-VRd posterior a TASPE mejora notablemente la supervivencia libre de progresión (SSP) en pacientes con Leucemia de células plasmáticas frente al tratamiento estándar actual. Los resultados demuestran una SSP del 77% para los pacientes con LCP a los 30 meses, con una mediana de SSP aún no alcanzada después de más de 3 años de seguimiento (5).

• CONCLUSIONES:

La leucemia de células plasmáticas primaria es una enfermedad infrecuente y de mal pronóstico que sugiere un reto en su diagnóstico y tratamiento.

En la LCP los plasmocitos circulantes pueden adoptar una morfología muy variable, e incluso similar a la linfoide, por lo que se debe de realizar un examen microscópico cui-

dadoso acompañado de pruebas complementarias para llegar a un diagnóstico certero. Estudios recientes demuestran que la quimioterapia intensiva de inducción con Dara-CVRd y la consolidación extendida con Dara-VRd tras TASPE en pacientes con LCP primaria mejora notablemente la SSP frente al tratamiento estándar actual.

• REFERENCIAS:

1) Pagano, L. et al. (2011). Primary plasma cell leukemia: a retrospective multicenter study of 73 patients. Annals of Oncology, 22(7), 1628–1635. https://doi.org/10.1093/annonc/mdq646.

2 Woessner, S, et al. La Citología Óptica En El Diagnóstico Hematológico. Quinta ed., 2006.

3)Visram, Alissa, et al. “Practical Management and Assessment of Primary Plasma Cell Leukemia in the Novel Agent Era.” Cancer Treatment and Research Communications, vol. 28, 1 Jan. 2021, pp. 100414–100414, https://doi.org/10.1016/j.ctarc.2021.100414.

4)Gundesen, Michael Tveden, et al. “Plasma Cell Leukemia: Definition, Presentation, and Treatment.” Current Oncology Reports, vol. 21, no. 1, Jan. 2019, www.ncbi.nlm.nih.gov/pmc/articles/PMC6349791/, https://doi.org/10.1007/s11912-019-0754-x.

5)Kaiser, M.F. et al. (2023) ‘Daratumumab, cyclophosphamide, bortezomib, lenalidomide, and dexamethasone as induction and extended consolidation improves outcome in ultra-high-risk multiple myeloma’, Journal of Clinical Oncology, 41(23), pp. 3945–3955. doi:10.1200/jco.22.02567

• FIGURA 1:

Células de aspecto linfoide en SP con múltiples lobulaciones.

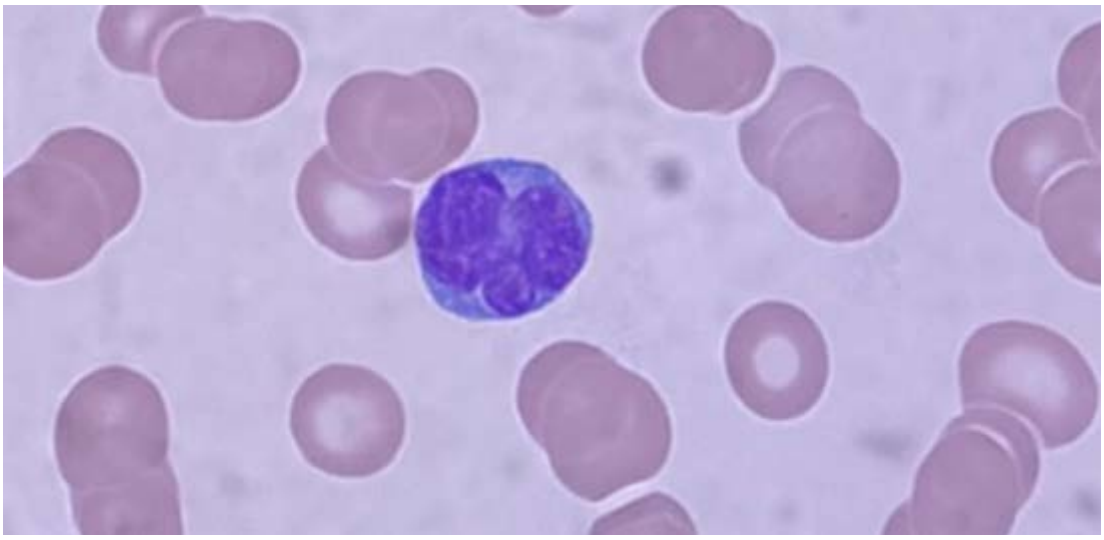

- **FIGURA 2:**

Células de mediano tamaño en SP que asemejan forma de una flor o “flower cells”

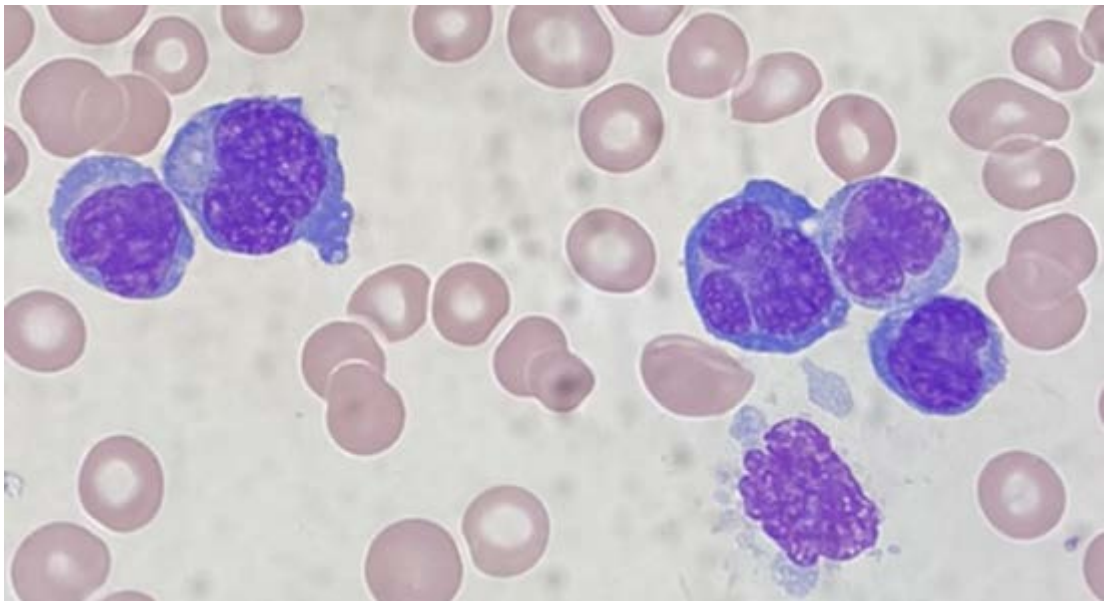

- **FIGURA 3:**

Células de aspecto linfoide en MO con núcleos irregulares y multilobulados

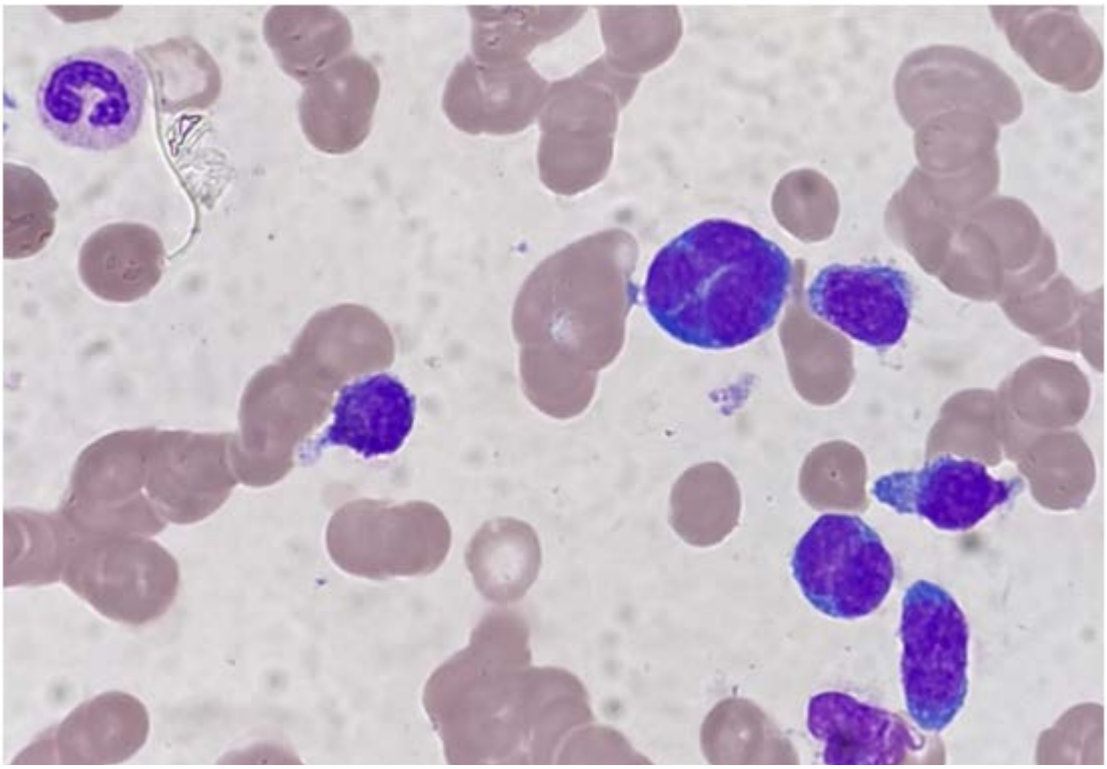

- **FIGURA 4:**

Células en MO que asemejan forma de una flor o “flower cells”

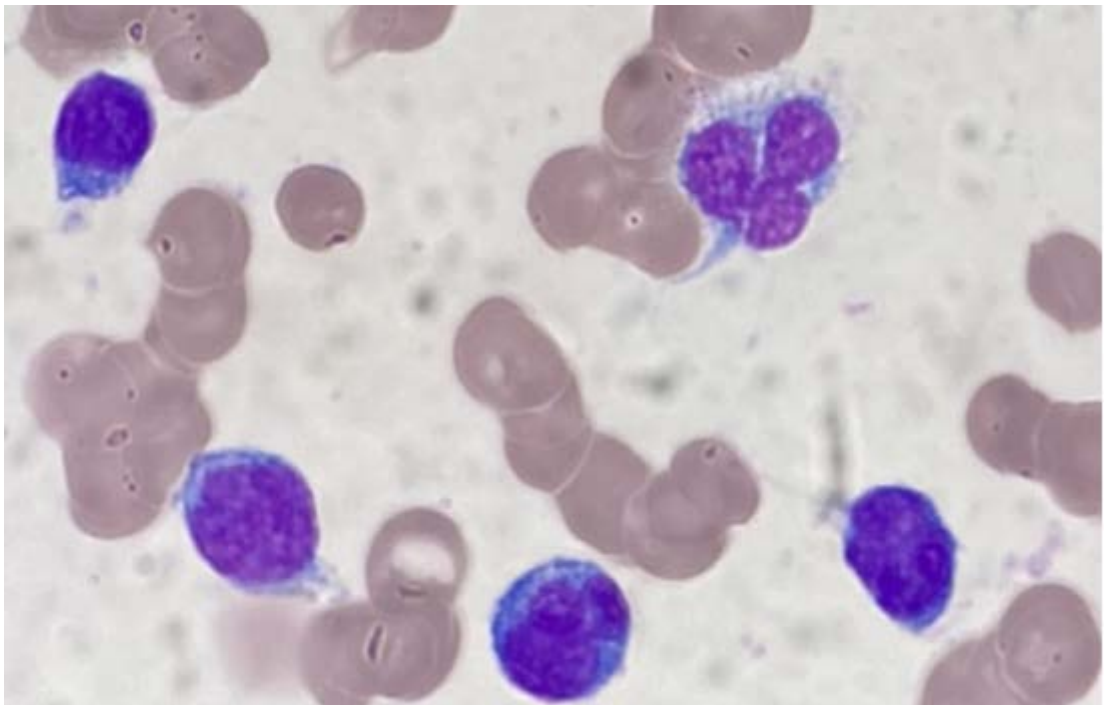

14 ANEMIA HEMOLÍTICA AUTOINMUNE SECUNDARIA A PROCESO LINFOPROLIFERATIVO

Complejo Asistencial Universitario de Salamanca: Puerta Vázquez, Carlos; García Bacelar, Ana; García Jaén, Pablo; Zapata Tapia, Evelyn Gabriela; Gómez Úbeda, Sandra Patricia.

• EXPOSICIÓN DEL CASO:

PRESENTACIÓN DEL CASO:

Antecedentes Hematológicos

Mujer de 67 años de edad con diagnóstico en 2019 de Linfoma Folicular (LF) Grado 1-2, BCL-2 negativo, estadio IIIA, FLIPI 3. Recibe R-CHOP x6 y posteriormente mantenimiento con Rituximab recibiendo 8 ciclos y suspendiéndose por reacción adversa farmacológica, presentando datos de RCi en reevaluaciones posteriores por TC.

Historia Actual

Acude a Urgencias en Febrero de 2023 por dolor abdominal y sintomatología B sin otros datos clínico-analíticos de interés, dados los antecedentes se adelanta TC toraco-abdominal de reevaluación donde se objetivó progresión del proceso linfoproliferativo con hepatoesplenomegalia y adenopatías supra e infradiafragmáticas. Tras esto la paciente ingresa para completar estudio con realización de PET-TAC y valoración de biopsia guiada por suvMAX. A la exploración destaca hepatoesplenomegalia y adenopatías en región axilar e inguinal de 2cm.

Durante los primeros días de ingreso se realizó PET/TC por sospecha elevada de recaída/transformación con hallazgo de múltiples lesiones hipermetabólicas, supra e infradiafragmáticas y afectación esplénica, con SUV max de hasta 18,8 lo que incrementa la sospecha de transformación.

Acompañando al cuadro, destaca desde el ingreso anemización progresiva (desde 12,9 g/dL en analítica en urgencias a 9,8 g/dL en analítica de ingreso y hasta 6,9 g/dL en los días posteriores). Junto a esto se observa aumento de LDH (entre 350-400 UI/mL, bilirrubina total e indirecta (entre 2-2,5 mg/dL) y reticulocitosis (7,5%; 163x10^3/uL) por lo que se amplia el estudio con determinación de haptoglobina (abolida), frotis de sangre periférica (abundantes esferocitos) y Test de Coombs directo que resulta positivo (+4), iniciando en ese momento tratamiento con corticoterapia a 1 mg/kg dada la sospecha de anemia he-

molítica autoimune.

Se realiza toma de biopsias de adenopatías accesibles tras inicio de corticoterapia, se estableciendo el diagnóstico de transformación a Linfoma B difuso de células grandes (LBDCG) mediante demostración de inmunofenotipo compatible por CMF en muestra de adenopatía abdominal.

Se diagnostica por tanto Linfoma Folicular transformado a Linfoma B difuso de célula grande, estadio III-B (R-IPI 3) que asocia una Anemia Hemolítica Autoinmune (AHAI) secundaria por autoanticuerpo IgG fijador de complemento, además de presencia de crioaglutinina.

Finalmente, al tratarse de una paciente ''fit'' recibe tratamiento de rescate según esquema R-ESHAP x 3 ciclos (Alcanzando RC tras 2ª ciclo) y consolidando posteriormente con realización de trasplante autólogo en Agosto de 2023.

En cuanto a la AHAI, alcanzó respuesta completa con el tratamiento de rescate con R-ESHAP, completándose pauta de descenso de corticoterapia sin nuevos rebrotes del proceso.

DISCUSIÓN:

El Linfoma Folicular (LF) es un linfoma indolente y el segundo subtipo más frecuente.

La historia natural se caracteriza por recaídas continuas. En ciertos casos el LF puede presentar una transformación histológica a linfoma de alto grado (3% de riesgo anual de transformación histológica) lo cual empeora el pronóstico, la sospecha de transformación obliga a la realización de biopsia en la recaída e implica necesidad de tratamiento agresivo. En nuestro caso clínico, se presenta a una paciente de 67 años, considerada''fit'' y que recibió tratamiento de rescate según esquema R-ESHAP (3 ciclos, alcanzando Respuesta Completa tras el 2º) y consolidación de la respuesta con un trasplante autólogo de médula ósea en Agosto de 2023 con acondicionamiento BEAM. Actualmente en seguimiento y pendiente de próxima reevaluación en el día +100 en el momento del envío de este resumen.

La anemia hemolítica autoinmune (AHAI) por anticuerpos calientes es la forma más prevalente de AHAI. Producida habitualmente por anticuerpos IgG que pueden activar complemento. Además de la sospecha clínica y los datos analíticos de hemólisis (elevación de LDH, reticulocitos o bilirrubina, disminución de haptoglobina...) uno de los pilares diagnósticos es el estudio del suero del paciente mediante Test de Coombs directo y un estudio inmunohematológico completo para tratar de identificar el anticuerpo implicado y descartar la existencia de aloanticuerpos asociados (sobre todo en pacientes previamente transfundidos o con otros eventos inmunizantes).

En la mayoría de los casos la etiología es idiopática, pero puede ser secundaria a variedad de patologías (principalmente síndromes linfoproliferativos, enfermedades autoinmunes, infecciones, inmunodeficiencias, fármacos...). El tratamiento de primera línea en las primarias consiste en corticoterapia sistémica. Sin embargo, en los casos secundarios el tratamiento debe basarse también en el de la causa subyacente.

En nuestro caso la etiología de la AHAI fue claramente secundaria debido al diagnóstico concomitante de la transformación de L. Folicular a LBDCG.

En el estudio inmunohematológico se identificó el autoanticuerpo IgG fijador de complemento, detectándose cierta especificidad Anti-D y Anti-E tras realizar adsorciones y descartándose la presencia de aloanticuerpos adicionales. Así mismo también se detectó presencia de Crioaglutinina (Con titulo 1/32 a 4º). Debido a síndrome anémico importante la paciente requirió soporte transfusional periódico, respetándose en todo momento el fenotipo Rh, Kell, Kidd y MNS.

En cuanto al tratamiento, hasta la confirmación de transformación recibió tratamiento con corticosteroides sistémicos alcanzando respuesta parcial y no se logro el control de la hemólisis hasta que se controló el proceso linfoproliferativo con el esquema de rescate con R-ESHAP.

• CONCLUSIONES:

- El Linfoma Folicular es un linfoma indolente con tendencia a la recaída y que puede sufrir transformación a linfoma de alto grado, empeorando el pronóstico. La sospecha de transformación obliga a la biopsia en la recaída y a implantar un tratamiento agresivo en pacientes candidatos.

- La AHAI consiste en la destrucción de hematíes causada por la presencia de anticuerpos dirigidos contra los eritrocitos. Puede dividirse en AHAI por anticuerpos calientes o fríos y la etiología puede ser primaria (idiopática) o secundaria a una variedad de patologías subyacentes.

- El tratamiento de 1ª línea de las formas idiopáticas se basa en corticoide sistémico. Aunque también puede jugar un papel en el tratamiento de las formas secundarias, en estas últimas es fundamental el tratamiento de la enfermedad subyacente.
- En pacientes previamente transfundidos o con otros eventos inmunizantes es importante descartar la presencia de aloanticuerpos añadidos en el estudio inmu-

nohematológico. En estos pacientes si es posible se debe respetar el fenotipo Rh, Kell, Kidd y MNS.

• REFERENCIAS:

1.- Wilma Barcellini, Bruno Fattizzo; How I treat warm autoimmune hemolytic anemia. Blood 2021; 137 (10): 1283–1294.

2.- Jäger, U., Barcellini, W., Broome, C. M., Gertz, M. A., Hill, A., Hill, Q. A., Jilma, B., Kuter, D. J., Michel, M., Montillo, M., Röth, A., Zeerleder, S. S., -amp; Berentsen, S. (2020). Diagnosis and treatment of autoimmune hemolytic anemia in adults: Recommendations from the First International Consensus Meeting. Blood reviews, 41, 100648. https://doi.org/10.1016/j.blre.2019.100648

3.-Scheckel, C. J., -amp; Go, R. S. (2022). Autoimmune Hemolytic Anemia: Diagnosis and Differential Diagnosis. Hematology/oncology clinics of North America, 36(2), 315–324. https://doi.org/10.1016/j.hoc.2021.12.001

4.-Manual práctico de Hematología clínica; coord. por Montserrat Rovira, Jaime Sanz Caballer; Miguel Ángel Sanz Alonso (aut.), Enric Carreras i Pons (aut.), 7ª edición, 2022, pag 61-68 y 327-333.

• FIGURA 1:

Panel de identificación de anticuerpos irregulares al diagnóstico de la AHAI

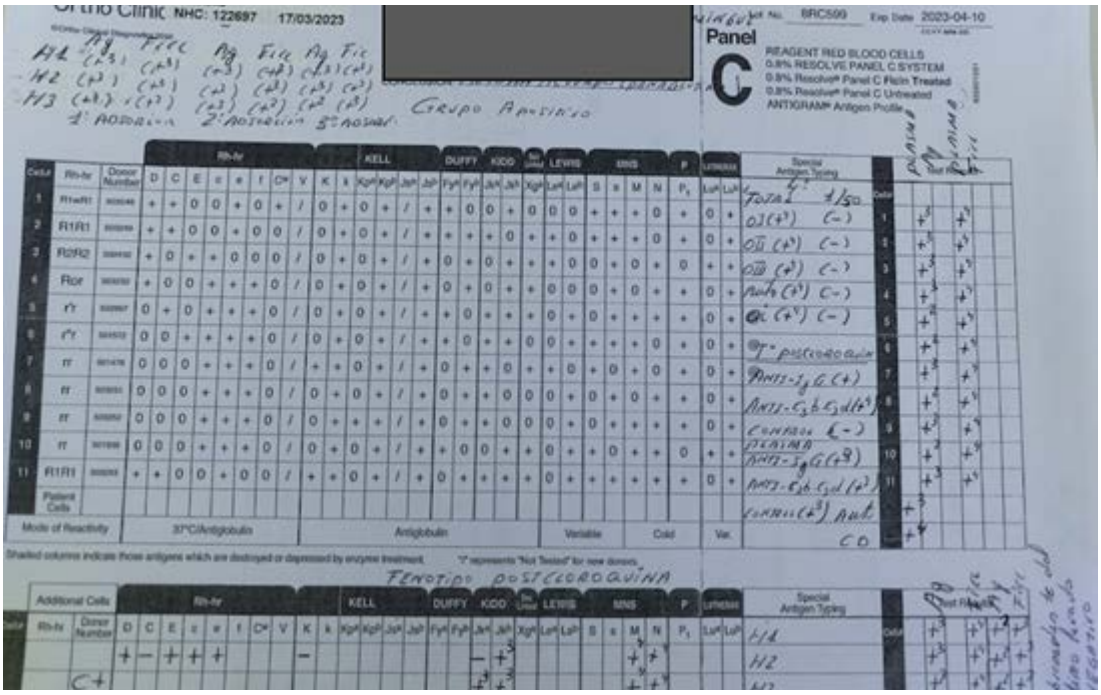

- **FIGURA 2:**

Imágenes del PET/TC a la recaída (izquierda) y tras alcanzar RC con 2 ciclos de R-ESHAP (derecha).

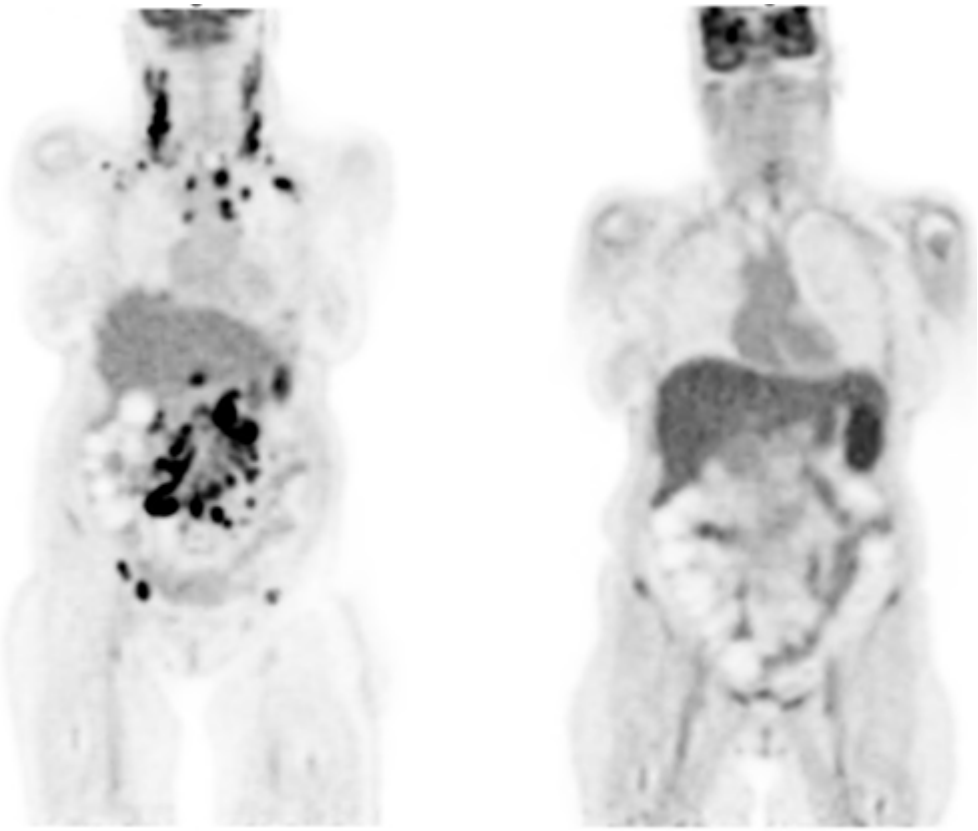

15 ANÉMIA HEOLÍTICA ARREGENERATIVA

Hospital Universitario de Salamanca: Alonso Castronuño, David; Alejo Alonso, Elena; López Villar, Olga; Cabrero Calvo, Mónica; López Corral, Lucía

• EXPOSICIÓN DEL CASO:

Motivo de la consulta

Disnea de reposo

Historia Clínica

Varón de 76 años que consultó por disnea de dos meses evolución hasta hacerse de reposo, sin otra clínica respiratoria. También presentaba coluria e hiporexia.
Había estado febril los días previos, pero sin focalidad infecciosa.

Antecedentes

Insuficiencia venosa crónica. Sin medicación ni alergias.

Exploración Física

SaturaciónO2 basal 89%, frecuencia cardiaca 120lpm(imagen1).
Taquipneico, con Ictericia y palidez mucocutánea.
Auscultación irregular, crepitantes bibasales y edema distal.
Sin adenopatías ni megalias palpables.

Pruebas Complementarias

-Analítica: LDH 661U/L, Bilirrubina 13mg/dl (indirecta 8mg/dl), haptoglobina abolida, proteínas 8.3g/dl (con hipergammaglobulinemia policlonal). Ácido fólico 3.5. Hemoglobina 6g/dl normocítica, reticulocitos 0.6%, plaquetas 140000/µL; leucocitos normales.
-Frotis: anisocitosis.
-Serologías (incluyendo parvovirusB19) y autoinmunidad normales.
-TC torácico-abdominal: Engrosamiento de septos interlobulillares compatible con posible enfermedad intersticial. Ganglios mediastínicos inespecíficos. Esplenomegalia homogénea (17cm).

-Estudio inmunohematológico: Escrutinio de anticuerpos irregulares en ambos medios y autocontrol positivos. Test de Coombs directo poliespecífico positivo(+3); monoespecífico anti-IgG positivo(+3); monoespecífico anti-C3bC3d positivo(+3). Eluido: negativo.
Dado que se trataba de una anemia hemolítica con claro origen autoinmune (AHAI) pero reticulocitopénica se realizó estudio de médula ósea (MO):

- Citología: Hiperplasia roja.
- Anatomía patológica: Hiperplasia roja, leves dismorfias megacariocíticas, presencia de pequeños linfocitos en el intersticio con predominio T. Conclusión: MO probablemente reactiva.
- Cariotipo: Un clon con deleción 5q.
- Panel NGS mieloide (resultados tras tres meses): TET2 (VAF 27,15%, probable patogénica) y SATG1 (VAF 46,14%, de significado incierto)

• DIAGNÓSTICO:

AHAI por anticuerpo IgG fijador de complemento con fibrilación auricular e insuficiencia cardiaca secundarias.
Como causas de la reticulocitopenia se plantearon:

-Síndrome mielodisplásico incipiente.
-Déficit de fólico.
-Síndrome hiperhemolítico (no cumplió criterios).

• TRATAMIENTO:

-Se pautó prednisona (1,5 mg/kg). Dado que tras cinco días no había respondido se administraron Inmunoglobulinas (1g/kg/24h dos dosis), sin respuesta a las 48 horas por lo que se pautaron cuatro dosis de rituximab(375mg/m2).
- Precisó trece concentrados de hematíes.

• EVOLUCIÓN:

Tras ello, mejoró progresivamente la hemólisis, alcanzando independencia transfusional. Además, acabó teniendo reticulocitosis.

Fue dado de alta con corticoides en pauta descendente, manteniendo una hemoglobina de 10mg/dl sin nuevos episodios hemolíticos.

Tras tres meses, ingresa en UCI por shock séptico y anasarca, precisando soporte vasoactivo y ventilatorio, evolucionando favorablemente.

Estando en UCI presentó lesiones cutáneas en tronco y extremidades, se biopsiaron, diagnosticándose de vasculitis leucocitoclástica. Los estudios de autoinmunidad fueron negativos. Además, presentaba eosinofila (2100/µL) y trombopenia (30000/µL).

Buscando el foco de la fiebre, se realizó una TC-toracoabdominaopévico que mostraba adenopatías patológicas generalizadas compatibles con síndrome linfoproliferativo. Se tomó una biopsia ganglionar que objetivaba clonalidad T por biología molecular (la citometría no fue valorable) y una biopsia de MO que no mostraba infiltración.

Una vez estable y estando pendiente del resultado de anatomía patológica, el paciente se trasladó a la planta; pero se descompensó a las pocas horas, no considerándolo candidato a UCI. Presentaba una radiografía de tórax con infiltrados bilaterales(Imagen2) por lo que se inició cobertura empírica para Pneumocystis y corticoterapia con metilprednisolona (1mg/Kg) por la sospecha de linfoma T o patología inmunomediada dados los antecedentes (AHAI, vasculitis...). Al día siguiente se informa que la biopsia ganglionar es compatible con Linfoma T angioinmunoblástico (LTAI); por lo que se añade al corticoide una prefase con ciclofosfamida 200mg/m2.

A pesar de ello, continuó con deterioro respiratorio, por lo que se decidió limitación del esfuerzo terapéutico.

• DISCUSIÓN:

La AHAI en una hemólisis adquirida mediada por el sistema inmunológico del huésped contra sus propios antígenos eritrocitarios[1].

Nuestro paciente presentaba la particularidad de tener reticulocitopenia. Ante dicha situación se debe descartar: asociación de fallos en la eritropoyesis (infiltrativos, carenciales, parvovirus B19...) o un síndrome hiperhemolítico. Sin embargo, se ha observado en distintas series que en la mayoría de pacientes con reticulocitopenia existe hiperplasia eritroide en la MO; y que la causa estaría mediada por un ataque inmunológico a precursores eritroides tardíos o que podría ser un retraso en la respuesta medular[2].

El rituximab ha demostrado eficacia en la AHAI, posicionándose en la segunda línea de tratamiento y con estudios incluyéndolo en primera; lo cuál sería de interés en situaciones graves como nuestro caso[1].

La incidencia de la AHAI es un caso por 100.000/año y aproximadamente la mitad de las ocasiones son secundarias a un trastorno asociado. Dentro de las AHAI secundarias, la mitad están asociadas con neoplasias hematológicas, un tercio con infección y un sexto con

colagenopatías[3]. En nuestro paciente se comprobó que era secundaria a un LTAI. El 2-3% de los Linfoma No Hodgkin (LNH) presentan AHAI, esta tasa es superior en el LTAI (13-19%)[3,4,5].

En cuanto al LTAI es un subtipo común (15-30%) de linfoma T periférico, supone el 1-2% de los LNH. La edad mediana de diagnóstico son 65-70 años y presentan un curso agresivo[4,5].

Clínicamente suelen ser sintomáticos (el 80% se diagnostican en estadios avanzados), siendo habituales los síntomas sistémicos (70%)(Imagen3), que ocasionalmente preceden a la aparición del linfoma; estos incluyen: síntomas B, rash (21%), serositis, artritis, hipergammaglobulinemia policlonal (30-50%) y fenómenos autoinmunes, como AHAI o trombocitopenia inmune (20%)[5].

En nuestro caso fueron:
- AHAI.
- Trombopenia.
- Eosinofilia.
- Hipergammaglobulinemia policlonal.
- Rash.
- Derrame pleural.

Respecto a la genética, son frecuentes las alteraciones del cariotipo (60%), siendo la más frecuente la ganancia de 5q (55%); sin embargo, la del(5q), como en nuestro paciente, es rara. Las mutaciones en TET2 son muy frecuentes (47–83%) y confieren peor pronóstico[4].
Si nuestro paciente hubiese podido tratarse, habría recibido un esquema CHOP-like; pese a ello, la mediana supervivencia libre de progresión a los 5 años es 20%; por ello, se está investigando la adición de nuevas terapias dirigidas[4].

• CONCLUSIONES:

La AHAI puede ser inicialmente reticulocitopénica sin presentar necesariamente un fallo medular; aunque, si esta situación es prolongada, conviene descartar otras causas.

La AHAI es con frecuencia secundaria a otros procesos (neoplasias, infecciones o conectivopatías) que pueden dificultar el diagnóstico y se deben buscar.

El LTAI, presenta frecuentemente manifestaciones sistémicas, el diagnóstico es complicado, realizándose en estadios avanzados, es por ello importante una alta sospecha diagnóstica.
Presentamos el caso de AHAI particular por ser reticulocitopénica y secundaria a un LTAI con clínica sistémica y difícil diagnóstico.

• REFERENCIAS:

1.Barcellini W, Fattizzo B. How I treat warm autoimmune hemolytic anemia. 2023 Jan 26;141(4):438-439]. Blood. 2021;137(10):1283-1294. doi:10.1182/blood.2019003808

2.Liesveld JL, Rowe JM, Lichtman MA. Variability of the erythropoietic response in autoimmune hemolytic anemia: analysis of 109 cases. Blood. 1987;69(3):820-826.

3.Hill QA, Stamps R, Massey E, et al. Guidelines on the management of drug-induced immune and secondary autoimmune, haemolytic anaemia. Br J Haematol. 2017;177(2):208-220. doi:10.1111/bjh.14654

4.Mohammed Saleh MF, et al. Recent Advances in Diagnosis and Therapy of Angioimmunoblastic T Cell Lymphoma. Curr Oncol. 2021;28(6):5480-5498. Published 2021 Dec 20. doi:10.3390/curroncol28060456

5.Federico M, Rudiger T, Bellei M, et al. Clinicopathologic characteristics of angioimmunoblastic T-cell lymphoma: analysis of the international peripheral T-cell lymphoma project. J Clin Oncol. 2013;31(2):240-246. doi:10.1200/JCO.2011.37.3647

• FIGURA 1:

ECG en urgencias

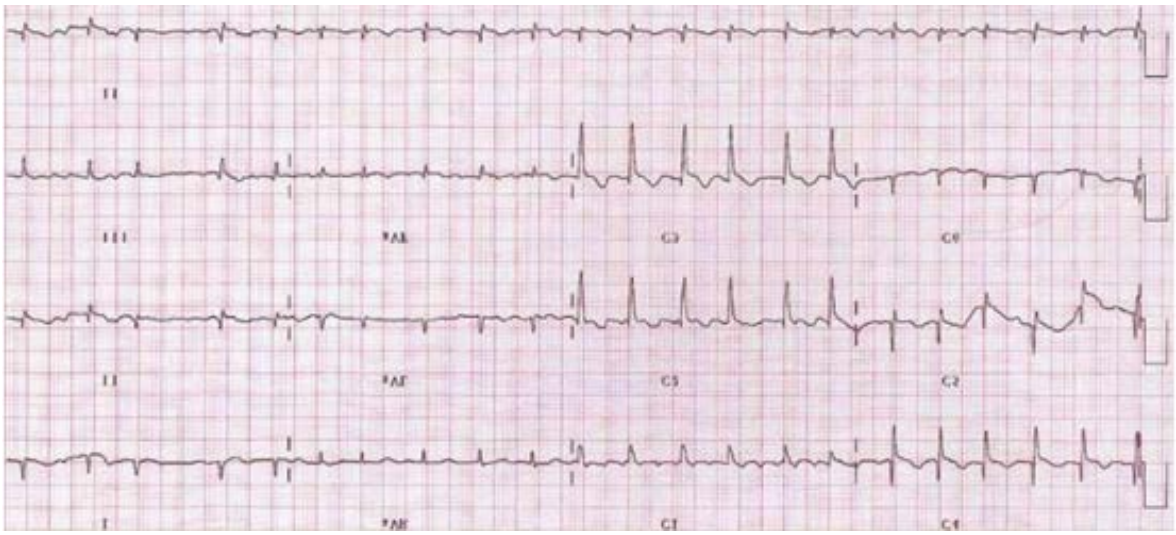

- **FIGURA 2:**

RX tras descompensación en planta

Federico M, Rudiger T, Bellei M, *et al*

Table 1. Clinical Characteristics of Patients With AITL (N = 243)

Characteristic	No.	%
Age, years		
Median	65	
Range	20-86	
Male sex	137	56
ECOG PS ≥ 2	89 of 239	37
Stages III to IV	214 of 241	89
Extranodal sites ≥ two	66	27
BM involvement	67 of 228	28
Systemic symptoms	168	69
Hemolytic anemia	32 of 205	13
Anemia	81 of 205	33
Platelet count < 150,000/cmm	60	25
Elevated LDH	146 of 223	60
Elevated β_2-microglobulin	53 of 92	22
Elevated CRP	84 of 127	35
Hypercalcemia	3 of 184	1
Hypergammaglobulinemia	74 of 166	30
HTLV-1 positive	6 of 89	2
HIV positive	2 of 151	1
Immunosuppressive drugs	13 of 211	5
Immune system disorder	3 of 210	1
IPI ≥ 2	192 of 222	79
PIT ≥ 2	154 of 233	63

Abbreviations: AITL, angioimmunoblastic T-cell lymphoma; BM, bone marrow; CRP, C-reactive protein; ECOG PS, Eastern Cooperative Oncology Group performance status; HTLV-1, human T-cell lymphotropic virus type I; IPI, International Prognostic Index; LDH, lactic dehydrogenase; PIT, Prognostic Index for Peripheral T-Cell Lymphoma, Unspecified.

16 ASTENIA EN PACIENTE CON HEMOGLOBINURIA PAROXÍSTICA NOCTURNA

Hospital Universitario de León: Martin Garcia, Andrea; Gilabert Gutiérrez, María Carmen; Echevarría Lorenzo, Leyre; Díez Villafañe, Janire; Francisco Ravelo, Eloy

• EXPOSICIÓN DEL CASO:

Historia Clínica

Varón de 69 años, trabajador de una empresa de patatas. Como antecedentes personales es fumador de 2 cigarros al día y bebedor de 4 UBE diarias, hipertenso y hemocromatosis (HTZ HD63D) diagnosticada en 2015 con sangrías realizadas periódicamente hasta el COVID. Acude a urgencias derivado desde su médico de atención primaria por anemia en analítica de control realizada por astenia de 1-2 meses de evolución junto con pérdida de peso de unos 8-10 kg de peso.

Exploración Física

Buen estado general. Afebril. Ictericia a nivel conjuntival. No se palpan esplenomegalias ni adenopatías periféricas.

Pruebas Complementarias

Analítica:
- Bioquimica: glucosa 107, Creatinina 1.16, GOT 35, GPT 20, GGT 24, amilasa 32, CK 266, Na 141, K 4.42, LDH 825, BrT 2.34 (Br I 1.7), PCT 0.1, PCR 9.9, B12: 880, ácido fólico: 10.
- Hemograma: eucocitos 3.6 x 103/µL (Neutrofilos 2.6 x 103/µL), Hb 5.5 gr/dL (VCM 110.9 fL), Plaq 221 x 103/µL. Reticulocitos: 3.4%*, absolutos 50.4, haptoglobina >26. Niveles de ADAMTS13 69.7%, Test de COOMBS directo negativo.
- G6PDH: 545Mu/1000 millones eritrocitos
- Frostis de sangre periférica: anisopoiquilocitosis moderada. Esquistocitos 0.3%.
Autoinmunidad, marcadores tumorales, serologías normales.
- Hemosiderina en orina: positiva.
- CMF HPN en SP: positiva. 87% segmentados, 59% hematíes y 50% monocitos.
- BMO: Síndrome mielodisplásico.
- Ecocardiograma: normal
- Ecografía abdominal: normal

• DIAGNÓSTICO:

Hemoglobinuria paroxística nocturna.

Tratamiento

Durante el ingreso se inició tratamiento con Eculizumab 400 mg /1 vez a la semana durante 4 semanas. La quinta semana se aumento la dosis a 900 mg/1 vez a la semana. Y a partir de la 6º semana, como tratamiento de consolidación, se mantuvo el tratamiento con 900 mg/1 vez cada 15 días.

Evolución

Una vez llegado al diagnostico y tras realizarse la vacunación de virus encapsulados, el paciente inició tratamiento con Eculizumab 400mg una vez a la semana. Además precisó la transfusión de tres concentrados de hematíes, evolucionando favorablemente.

En el momento del alta la paciente presenta: Glucosa 90, urea 41, ác urico 4.9, creatinina 0.9, FG 90, PFH normales, LDH 432, bilirrubina total 1.78, Na 142, K 4.9. Leucos 7500 (N 7000, L 380), Hb 7.0, reticulocitos 3.4%, plaquetas 128.000

• DISCUSIÓN:

La hemoglobinuria paroxística nocturna es una enfermedad rara, adquirida, clonal que se caracteriza por una hemólisis intravascular mediada por el complemento [(1)].

Tiene una incidencia de 1-1,5 casos por millón de habitantes. La edad media al diagnóstico se produce entre los 35-40 años, con un discreto predominio en mujeres [(2)]

Esta causada por una mutación adquirida en el gen PIG-A, lo que conlleva que no se sintetice la proteína de anclaje a la membrana, cuya ausencia en la superficie de los hematíes hace que se vuelvan susceptibles a la acción lítica del complemento.

El déficit de esta proteína produce una hiperactivación del complemento que produce la formación del complejo C5b-C9, responsable de la lisis de los hematíes [(2)]

Se caracteriza por la presencia de anemia hemolítica crónica intravascular, hemoglobinuria y pancitopenia. Además se acompaña de episodios tromboembólicos recurrentes y de localización atípica (abdominal, visceral, cerebral y cutnánea). Otras manifestaciones clínicas son la fatiga crónica, dolor abdominal y disfagia [(3)].

Entre el 5-9% de estos pacientes pueden presentar SMD y anemia aplásica, y algunos incluso pueden evolucionar a leucemia aguda, por lo que requerirá un estrecho seguimiento del paciente [3].

El diagnóstico es clínico y analítico. Los hallazgos analíticos más importantes son la pancitopenia y los signos de hemolisis (aumento de reticulocitos, elevación de LDH, bilirrubina y descenso de haptoglobina acompañado de ferropenia por la hemosidenuiria [3]

El diagnóstico finalmente se confirmará con la citometria de flujo, que es el método de elección para la identificación del déficit de dos o mas proteínas dependientes de anclaje a la membrana en al menos dos líneas celulares diferentes [1]

El tratamiento de elección es el eculizumab, anticuerpo monoclonal que actúa bloqueando la proteína C5 del complemento, con lo que se impide la activación del complemento y por tanto la hemolisis [2]

Finalmente, el mal pronostico de la enfermedad se relaciona con la aparición de anemia aplásica y de complicaciones trombóticas, como el síndrome de Budd Chiari (caracterizado por trombosis en situaciones atípicas como es la vena hepática) [3]. La media de supervivencia con tratamiento es de aproximadamente 10 años [1].

• CONCLUSIONES:

La hemoglobinuria paroxística nocturna es un tipo de anemia hemolítica intracorcuspular, no inmune, por lo que presentará un TEST de COOMBs directo negativo [2]

Es una enfermedad poco frecuente, con una incidencia entre 1-1.5% de la población [2].

Se produce por la mutación del gen PIG-A, produciendo un déficit en la síntesis de la proteína de anclaje a la membrana, lo que conlleva que los hematíes se vuelvan susceptibles a la lisis [2].
El diagnóstico el clínico y analítico. Cursando con pancitopenia y datos de hemolisis en la analítica de sangre [3]. La confirmación del diagnóstico se realizará mediante la CMF[2]
El tratamiento de elección es el eculizumab, anticuerpo monoclonal que impide la activación del complemento y por tanto de la hemólisis [2].

• REFERENCIAS:

1. Domínguez GD, Suárez VM, Ballester AS. Diagnóstico por citometría de flujo de la hemoglobinuria paroxística nocturna. Rev Cuba Hematol Immunol Hemoter [Internet]. 2019 [citado el 3 de octubre de 2023];35(1). Disponible en:
https://revhematologia.sld.cu/index.php/hih/article/view/930/839

2. Guía Clínica para diagnóstico y tratamiento de Hemoglobinuria Paroxística Nocturna [Internet]. Sehh.es. 2016 [citado el 3 de octubre de 2023]. Disponible en:
https://www.sehh.es/publicaciones/guias-recomendaciones/123906-guia-clinica-para-diagnostico-y-tratamiento-de-hemoglobinuria-paroxistica-nocturna

3. Hemoglobinuria paroxística nocturna. Abordaje de una enfermedad rara [Internet]. Elsevier.es. [citado el 3 de octubre de 2023]. Disponible en: https://www.elsevier.es/es-revista-offarm-4-pdf-13133622

17 ESPLENOMEGALIA, TROMBOPENIA Y UN DIAGNÓSTICO INUSUAL

Hospital Universitario Río Hortega: Gómez Lacuey, Alfredo; Llopis Gimenez, Alejandro; De Las Heras Salcedo, Henar; Campano Garcia, Ana; Carpizo Jimenez, Natalia

• EXPOSICIÓN DEL CASO:

Se presenta el caso de un varón de 70 años derivado a consultas de hematología en enero de 2019 por bicitopenia con anemia leve, trombocitopenia de 85.000 plaquetas, esplenomegalia de 14 cm.

Antecedentes personales

- Ausencia de alergias medicamentosas conocidas.
- Ex-fumador desde hace más de 15 años.
- Niega otros hábitos tóxicos
- Hipertensión arterial
- Hiperplasia prostática benigna.
- Litiasis yuxtavesical derecha que precisó colocación de catéter doble J y extracción de cálculos
- Tratamiento erradicador frente a H. pylori. Dos determinaciones consecutivas posteriores negativas
- Desprendimiento de retina OI
- Intervenciones quirúrgicas: herniorrafía inguinal izquierda, polipectomía varios pólipos colónicos (2014, con colonoscopia de control en 2015, sin lesiones)
- Faquectomía, desprendimiento de retina.
- Niega antecedentes personales de interés

El paciente acude a consultas derivado desde médico de atención primaria, niega infecciones de repetición, no clínica B, niega sangrados, ni hematomas, no clínica anémica. Refiere encontrarse asintomático. Aunque ocasionalmente refiere vértigos, ya valorado por ORL, que refieren ser paroxísticos posicionales.

Analítica en primera consulta

- Hemograma: leucocitos 4300x10^3/µL (neutrófilos 1700 x10^3/µL, linfocitos 2000 x10^3/µL, monocitos 600 x10^3/µL), hemoglobina 11.8 g/dL, plaquetas 85000 x10^3/µL.
- Frotis de sangre periférica: anisopoiquilocitosis leve; en serie blanca se observan mielo-

citos y metamielocitos aislados. Plaquetas comprobadas
- Bioquímica: sin alteraciones reseñables
- Estudio de anemias: ferritina 294.6 ng/mL, vitamina B 12 306.3 pg/mL, ácido fólico 8.2 ng/mL

Pruebas de imagen

- TC body :".Conclusión: Adenopatía axilar izquierda de 1. 2 cm. Discreta esplenomegalia de 14 cm no homogénea con múltiples nódulos parenquimatosos; descartar infiltración linfoproliferativa esplénica".
- Ecografía abdominal : "Bazo de tamaño normal con múltiples lesiones nodulares en su interior, en probable relación con afectación linfomatosa dada la sospecha clínica" Descartado mediante BAG ganglionar.

Ante los resultados que presenta el paciente se decide ampliar estudios con biopsia de médula ósea

- Resultados biopsia de médula ósea: se observa serie megacariocítica displásica, con elementos múltinucleados, lóbulos muy separados y monolobulados de pequeño tamaño
- Resultados biopsia de médula ósea por anatomía patológica: Se reconoce componente hematopoyético representado por elementos de las 3 series con signos de maduración y entre esta celularidad hematopoyética destaca de forma difusa la presencia de numerosos acúmulos de histiocitos grandes granulares que se disponen que recuerdan a estructuras granulomatosas pero con escasa presencia de células multinucleadas gigantes, sin necrosis. Hallazgos histológicos e IHQ corresponden a una extensa infiltración histiocitaria sin características atípicas, con formación de acúmulos de aspecto granulomatoso
- Biología molecular: no se detecta amplificación con características monoclonales existiendo una amplificación policlonal.

Mientras tanto el paciente ha ido presentando empeoramiento analítico presentando mayor trombocitopenia y aumento de la esplenomegalia ya conocida se decide ampliar el estudio dados los resultados de anatomía patológica con estudio genético con los siguientes resultados:
- Niveles de b glucocerebrosidase 0 umol/L/h, niveles de acido Esfingomielinasa 0.8 umol/
- Niveles Lyso-GL-1 229.9 ng/mL (que apoyan el diagnostico de enfermedad de Gaucher)
- Mutación homocigota c(1226A >g);(1226A >G) y p(Asn409Ser);(Asn409Ser), que confirman el diagnóstico de la enfermedad de Gaucher.

Diagnóstico definitivo

- Enfermedad de Gaucher tipo 1

El paciente actualmente se encuentra en seguimiento en consultas de hematología, persistiendo leve trombocitopenia y esplenomegalia y sin lesiones óseas conocidas

• CONCLUSIONES:

- La enfermedad de Gaucher es una rara enfermedad hereditaria debido a la deficiencia de la enzima lisosomal glucocerebrosidasa y a la acumulación de varios compuestos relacionados con el sustrato en los lisosomas celulares. Presenta varios subtipos; siendo el tipo 1 la forma mas prevalente, con una prevalencia entre el 90-95% en Europa . El tipo 2 (forma infantil) es la forma mas grave y el tipo 3 forma juvenil.

La presentación clínica del tipo 1 es variable, pudiendo ser asintomática o presentar sintomatología desde la infancia. La edad media al diagnóstico esta entre los 10-20 años. Los síntomas mas comunes son la esplenomegalia, la trombocitopenia aislada es la citopenia más común aunque también pueden presentarse con anemia y rara vez leucopenia, lesiones óseas que pueden presentarse como lesiones osteolíticas.

El diagnostico definitivo se realiza mediante la detección de la enzima glucocerebrosidasa y el análisis de mutaciones genéticas.

Los objetivos del tratamiento son la eliminación de los síntomas, la prevención de complicaciones y la mejora de la calidad de vida. Debido a la heterogeneidad de la enfermedad el tratamiento debe ser individualizado siendo la terapia de reemplazo el tratamiento de elección en la enfermedad de Gaucher tipo 1.

La enfermedad de Gaucher presenta desafíos significativos en su diagnóstico debido a su variada presentación clínica y a que sus síntomas pueden superponerse con los de otras enfermedades.

1- Las manifestaciones clínicas son muy variables, desde formas asintomáticas hasta manifestaciones graves, lo que dificulta la identificación de la enfermedad.
2- Debido a la variabilidad de los síntomas, los pacientes presentan retrasos en el diagnóstico.
3- Las manifestaciones clínicas obligan a un diagnostico diferencial amplio.
4- El diagnóstico definitivo se basa en la medición de los niveles de glucocerebrosidasa y el análisis genético.

En resumen, la enfermedad de Gaucher es una enfermedad rara con una amplia variabilidad clínica que puede dificultar su diagnóstico. La realización de pruebas específicas y un

diagnóstico diferencial adecuado son fundamentales para identificar la enfermedad en sus primeras etapas y brindar un tratamiento adecuado a los pacientes.

• REFERENCIAS:

1. Weinreb N.J., Goldblatt J., Villalobos J., Charrow J., Cole J.A., Kerstenetzky M., vom Dahl S., Hollak C. Long-term clinical outcomes in type 1 Gaucher disease following 10 years of imiglucerase treatment. J. Inherit. Metab. Dis. 2013;36:543–553. doi: 10.1007/s10545-012-9528-4.

2. Belmatoug N., Di Rocco M., Fraga C., Giraldo P., Hughes D., Lukina E., Maison-Blanche P., Merkel M., Niederau C., Plckinger U., et al. Management and monitoring recommendations for the use of eliglustat in adults with type 1 Gaucher disease in Europe. Eur. J. Intern. Med. 2017;37:25–32. doi: 10.1016/j.ejim.2016.07.011.

3. Stirnemann J., Vigan M., Hamroun D., Heraoui D., Rossi-Semerano L., Berger M.G., Rose C., Camou F., de Roux-Serratrice C., Grosbois B., et al. The French Gaucher's disease registry: Clinical characteristics, complications and treatment of 562 patients. Orphanet J. Rare Dis. 2012;7:77. doi: 10.1186/1750-1172-7-77.

18

FIEBRE DE ORIGEN DESCONOCIDO, NO TAN DESCONOCIDO

Hospital General de Segovia: González González, Sara; Carvajal Altamiranda, Stefania; Mosquera Tapia, Marta; Torres Tienza, Ana; Carpintero García, Lorena

• EXPOSICIÓN DEL CASO:

Motivo de la consulta / Historial clínico

Paciente varón de 89 años con los antecedentes personales referidos en el apartado siguiente, que acude al Servicio de Urgencias del Hospital General de Segovia por dolor, edema y eritema en codo derecho de 5 días de evolución, sin traumatismo previo. Además, refiere fiebre termometrada de hasta 38.2ºC de 2 días de evolución.
A la anamnesis dirigida por aparatos y sistemas niega tos o expectoración. No fiebre ni disnea. No clínica gastrointestinal. No clínica miccional.

Antecedentes personales

- NAMC.
- HTA.
- Tumor mixto de parótida tratado quirúrgicamente hace 20 años.
- Cólicos renoureterales previos.
- Hiperplasia benigna de próstata en seguimiento con urología.
- Colecistectomía en 2007.
- Tratamiento habitual: Enalapril 20 mg 1 comprimido cada 24 h.

Exploración Física

Paciente consciente, orientado en las 3 esferas y colaborador. Normohidratado y normocoloreado. Eupneico en reposo.
AC: Rítmica. No soplos.
AP: MVC sin ruidos sobreañadidos.
Abdomen: blando, depresible, no impresiona de doloroso a la palpación superficial ni profunda. Ruidos intestinales presentes. No se palpan masas ni megalias. Puño-percusión renal bilateral negativa.
MMII: MID sin edema ni signos de TVP. MII con edema leve en rodilla, leve eritema. MSD con edema y eritema leves en codo.

Pruebas complementarias

Analítica de ingreso 11/08/2023:

- Hemograma: Hematies 4.30 .10E6/mm3; Hb 12.1 g/dL; Hto 36.9%; VCM 85.8 fL; Leu 3580 (linfocitosis con 54% de linfocitos y 5% de linfocitos atípicos). Plaquetas 121× 109/L; VSG 51 mm/h.
- Hematimetría: presencia ocasional de linfocitos de mayor tamaño con relación núcleo-citoplasma disminuida y tendencia a la basofilia en bordes citoplasmáticos. Ocasionalmente se intuye presencia de nucleolos. Sugestivos de linfocitos activados.
- Bioquímica: glucosa 129 mg/dL; creatinina 0.9mg/dL; ácido úrico 5.6 mg/dL; colesterol total 167 mg/dL (LDLc 104); triglicéridos 63 mg/dL; proteínas totales 6.5 g/L; GOT 15; GPT 13; FA 82 UI/L; calcio 9.5 mg/dL; sodio 136.8mEq/L; potasio 3.6mEq/L; FG CKD -EPI 73.5 ml/min.
- Proteínas: PCR 26.1mg/L , factor reumatoide 13.3 UI/ml (ligeramente elevado); IgG 1370 (normal), IgA 235 (normal); proteinograma sin pico monoclonal.
- PSA Total: 1.29 ng/mL (normal).
- Analítica durante el ingreso: Autoinmunidad, serologías.
- VHC, VHB, VIH: Negativos.
- Crioglobulinas: negativas.
- Anticuerpos antinucleares ANA indeterminados por ELISA, IFI negativos. -> Anticuerpo antipéptido citrulinado [1].
- Quantiferón: Negativo.
- Parvovirus IgM: Negativo. IgG: Positivo.
- Brucella IgM: Negativo (0.386); brucella IgG negativo (0.051); citomegalovirus IgM negativo (0.12); citomegalovirus IgG positivo (1367.8); VIH (Ac Agp24) negativo (0.07); VEB VCA IgG negativo (0.01) VEB VCA IgM negativo (0.04) VEB EBNA IgG negativo (0.01).

Medulograma 22/08/2023: médula ósea con celularidad global aumentada y cantidad de grasa disminuida. Relación mieloide-eritroide aumentada. En serie mieloide proporción aumentada con stop madurativo. Presencia de 47% de células blásticas de tamaño mediano grande. Serie mieloide con rasgos displásicos significativos como hipogranulación, granulación aberrante no valorable, hiposegmentación, células con núcleo en espejo y anomalías de tamaño/ maduración. Conclusión: Médula ósea hipercelular compatible con LMA sin maduración y cambios displásicos según la clasificación de la OMS 2022.

Citometría de flujo 22/08/2023: Rasgos displásicos y parada madurativa en series granulocíticas y monocítica.

Citogenética/HIS 22/08/2023: El estudio de HIS con sondas específicas de las regiones 5q, 7q, 8, 11q y 20q muestra presencia de pérdida de 7q asociada con pérdida de 5q y ganancia del gen KMT2A. Este hallazgo se asocia con mal pronóstico en las LAM.
Analítica al alta: 23/08/2023.

- Hemograma: Hematíes 3.56 .10E6/mm3; Hb 10.1 g/dL; Hto 30.6%; Leu 23780 (26% mielocitos; 21% blastos); plaquetas 146 × 109/L.
- Bioquímica: glucosa 119 mg/dL; Urea 166 mg/dL; creatinina 1.7 mg/dL; FG CKD-EPI 35.7 ml/min; Ácido úrico 9.5 mg/dL; Proteínas totales 5.3 g/L; albúmina 2.2; GOT 48; GPT 33; FA 238; GGT 169; Bilirrubina total 0.4 mg/dL; LDH 843 U/L; calcio corregido 9.8 mg/dL; sodio 139.8 mg/dL; potasio 5.5 mg/dL; PCR 39.6 mg/L.

• DIAGNÓSTICO:

Principal: LMA sin maduración y cambios displásicos según la clasificación de la OMS 2022, con FISH con pérdida de 7q, pérdida de 5q y ganancia del gen KMT2A, de pronóstico adverso.

Tratamiento

Durante el ingreso tratamiento antibiótico con Ceftriaxona Cloxacilina como pauta para artritis séptica. Se sustituye Cloxacilina por Cefazolina por tromboflebitis asociada a Cloxacilina. Por mala evolución se escala a Daptomicina Meropenem.
Al alta tras diagnóstico de LMA cuidados paliativos domiciliarios.

Evolución

Varón de 89 años que ingresa a cargo de Medicina Interna el día 11 de agosto de 2023 por cuadro febril con evidencia de monoartritis de codo derecho. En un primer momento fue valorado por traumatología sin considerar artrocentesis diagnóstica por ausencia de cámara de seguridad para punción. Se asumió etiología séptica (tratamiento inicial con ceftriaxona cloxacilina → cefazolina) por ausencia de hiperuricemia y crisis gotosas previas para pensar en artritis microcristalina por urato.

Durante su evolución el paciente sufre varias complicaciones:

- Tromboflebitis séptica bilateral secundaria a flebitis por cloxacilina iniciada como tratamiento de artritis séptica, buena evolución local con antiinflamatorios e iniciando heparina de bajo peso a dosis anticoagulantes. El doppler del miembro superior derecho ha confirmado extensión profunda a vena basílica, no en el lado izquierdo.
- Fiebre persistente a pesar de escalada antibiótica a meropenem daptomicina, pensando inicialmente en monoartritis de causa infecciosa no tratada → Valorado por traumatología considerándose buena evolución articular.
- El día 5 de ingreso es valorado por el Servicio de Hematología por leucocitosis con predominio de promonocitos y células inmaduras en sangre periférica: Se ha realizado aspirado medular (AMO) confirmándose diagnóstico de Leucemia Mieloide Aguda (pro-

bable origen de la fiebre).

Dada la situación actual del paciente y el mal pronóstico a corto plazo, valorando riesgo-beneficio no se considera candidato a tratamiento citorreductor con Hydrea ni otro tratamiento para LA. Se decide por tanto, remitir a cuidados paliativos al alta. El día 23 de agosto alta hospitalaria y el 28 de agosto exitus en domicilio.

Imágenes

- Rx de tórax de control realizada el 21/08/2023 para descartar origen infeccioso respiratorio:
- Citogenética 22/08/2023:

• DISCUSIÓN:

1. Fiebre de origen desconocido (FOD).
La FOD se define como temperatura mayor a 38.3ºC en varias ocasiones con duración de al menos 3 semanas, con un diagnóstico incierto después de una semana de hospitalización.

Las enfermedades malignas se corresponden con un 7% de las causas de FOD, junto con un 22% de la enfermedades reumáticas sistémicas, 16% de infecciones y 55% sin diagnosticar. Las patologías malignas que mayormente pueden producir FOD son las siguientes: linfomas, en especial el linfoma no Hodgkin; leucemias, carcinoma de células renales, carcinoma hepatocelular u otros tumores que metastatizan en hígado.

La fiebre es más evidente en los linfomas avanzados o en aquellos con patrones histológicos agresivos. Los síndromes mielodisplásicos ocasionalmente se presentan con fiebre y evidencia sutil en el frotis de sangre de detención de la maduración o cambios displásicos en una o varias de las líneas celulares sanguíneas. Las leucemias suelen ser de línea mieloide, realizando el diagnóstico mediante biopsia de médula ósea.

El caso expuesto anteriormente abarcó una totalidad de 19 días de fiebre mal controlada. En un primer momento se asoció al foco de artritis. Sin embargo, tras pautar tratamiento antibiótico de amplio espectro se descartó dicho foco como origen de la fiebre. Tras el resultado de la BMO se diagnostica al paciente de LMA, descubriendo el foco principal de la fiebre.

2. Relación entre enfermedades malignas y reumáticas:

Existen relaciones bidireccionales complejas entre las enfermedades reumáticas y el cáncer. Ciertos trastornos reumáticos, como la dermatomiositis, polimiositis, artritis reumatoide, lupus eritematoso sistémico, síndrome de Sjogren y esclerosis sistémica, se asocian con un mayor riesgo de malignidad y, en algunos casos, pueden ser el resultado de autoinmunidad inducida por el cáncer. Además, los tratamientos para enfermedades reumáticas también pueden aumentar el riesgo de malignidad. Por el contrario, algunas neoplasias malignas pueden presentarse o estar asociadas con manifestaciones articulares, musculares y de tejidos blandos. Las neoplasias malignas con hallazgos musculoesqueléticos más frecuentes son las leucemias y los linfomas.

Las razones de este riesgo no están bien definidas, pero es probable que impliquen tanto inflamación crónica que desencadena una neoplasia maligna como una autoinmunidad que surge como subproducto de las respuestas inmunitarias antitumorales que se producen de forma natural. De hecho otros datos sugieren que las enfermedades inmunomediadas pueden estar asociadas con un mayor riesgo de cáncer en los órganos afectados por el proceso de la enfermedad.

Con respecto a patologías hematológicas relacionadas con enfermedades reumáticas: En el linfoma los síntomas articulares pueden deberse a gota secundaria, como reacción a la afectación linfomatosa adyacente o debido a una infiltración linfomatosa de la membrana sinovial. La afectación articular es inusual en el linfoma y se observa principalmente con tipos de células T. El líquido sinovial puede mostrar linfocitos atípicos y las biopsias sinoviales pueden demostrar infiltración por células de linfoma. En casos raros la artritis es una característica de presentación de la enfermedad. Los linfomas también pueden tener características clínicas que pueden causar confusión diagnóstica con trastornos inflamatorios sistémicos y reumáticos autoinmunes, incluidos aquellos caracterizados por inflamación vascular y granulomatosa.

La leucemia puede presentarse con poliartritis/ artralgia simétrica o migratoria, así como dolor y sensibilidad en los huesos. La frecuencia de manifestaciones articulares en la leucemia aguda es aproximadamente del 4% en adultos y del 14% en niños. La leucemia predominante que causa artritis en niños es la leucemia linfocítica aguda y la poliartritis puede ser el síntoma de presentación. En comparación, la leucemia linfocítica y mieloide aguda y crónica pueden causar artritis en adultos. El dolor en la artritis leucémica suele ser intenso y no responde a medicación antirreumática. La infiltración sinovial por células leucémicas, la hemorragia en la articulación y el hueso y las lesiones periósticas o capsulares pueden explicar las manifestaciones articulares. La biopsia sinovial puede ser diagnóstica pero puede ser negativa debido a la naturaleza irregular de la afectación neoplásica. El análisis inmunocitológico del líquido sinovial también puede ser útil. La sinovitis leucémica es un signo de afectación sistémica y debe impulsar un tratamiento inmediato y agresivo incluso en ausencia de signos de afectación de la médula ósea. En el

caso comentado anteriormente cabe destacar que para confirmar que la artritis que presentó el paciente hubiera estado relacionada con el diagnóstico de LMA, siendo esta una forma de presentación de la enfermedad, debería haberse realizado una artrocentesis diagnóstica, la cual no se pudo llevar a cabo por tener una cámara de punción pequeña sin seguridad para realizarla.

• CONCLUSIONES:

- La FOD puede ser una forma de presentación de varias patologías o procesos, siendo una de las causas las hemopatías malignas como la leucemia.
- La leucemia mieloide aguda puede presentarse como poliartritis/ artralgia simétrica o migratoria, así como dolor y sensibilidad en los huesos.
- Cabe destacar la importancia de descartar otros posibles focos de origen de la fiebre como infecciones o enfermedades reumáticas sistémicas.

• REFERENCIAS:

1. UpToDate [Internet]. Uptodate.com. [citado el 28 de septiembre de 2023]. Disponible en: https://www.uptodate.com/contents/overview-of-acute-myeloid-leukemia-in-adults?search=LEUCEMIA MIELOIDE AGUDA-source=search_result-selectedTitle=1~150-usage_type=default-display_rank=1

2. UpToDate [Internet]. Uptodate.com. [citado el 28 de septiembre de 2023]. Disponible en: https://www.uptodate.com/contents/approach-to-the-adult-with-fever-of-unknown-origin?search=fever of unknown origin LEUCEMIA AGUDA-source=search_result-selectedTitle=1~150-usage_type=default-display_rank=1

3. UpToDate [Internet]. Uptodate.com. [citado el 28 de septiembre de 2023]. Disponible en: https://www.uptodate.com/contents/malignancy-and-rheumatic-disorders?search=LEUCEMIA MIELOIDE AGUDA y artritis-source=search_result-selectedTitle=1~150-usage_type=default-display_rank=1

4. Haidar G, Singh N. Fever of unknown origin. N Engl J Med [Internet]. 2022;386(5):463–77. Disponible en: http://dx.doi.org/10.1056/nejmra2111003

- **FIGURA 1:**

Rx de tórax de control realizada el 21/08/2023 para descartar origen infeccioso respiratorio

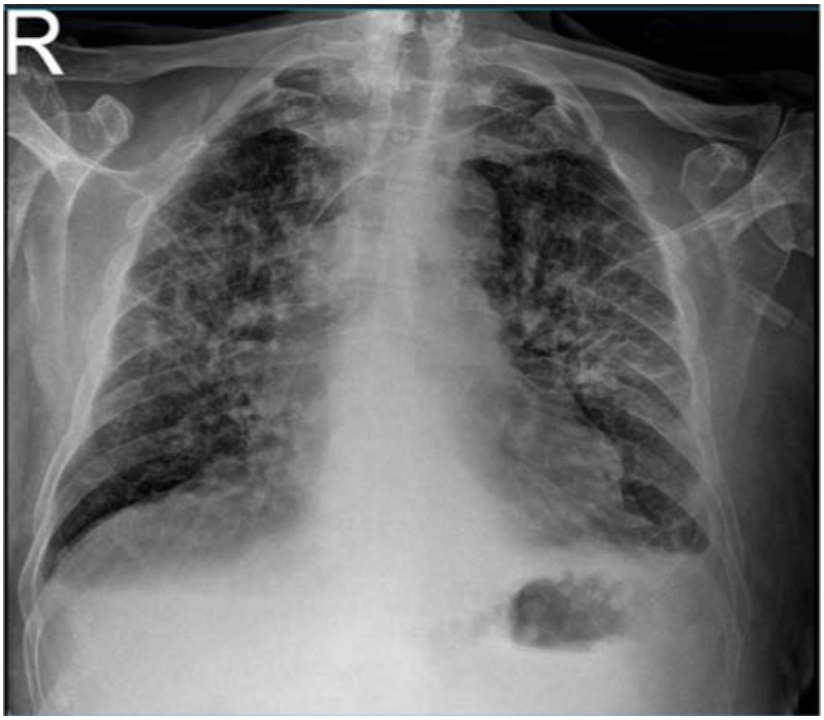

- **FIGURA 2:**

Citogenética 22/08/2023

La Reactividad de las células blásticas (37.5 %) frente a los distintos marcadores fue:

Ag. Citoplasmáticos:	cMPO	NEG/ POS	cCD3	NEGATIVO	cCD79a	NEGATIVO
Ag. Precursores:	nuTdT		HLA DR	POSITIVO	CD117	POSITIVO
	CD34	POSITIVO	CD9			
Ag. Mielomonocíticos:	CD13	POSITIVO	CD16		CD123	
	CD33		CD11b	NEGATIVO		
Ag. Granulocíticos:	CD15		CD10			
Ag. Monocíticos:	CD64		CD35		CD300e	
	CD36	NEG/ POS	CD14			
Ag. Eritroides:	CD105		Ag. Megacariocíticos:		CD61	
	CD71	NEGATIVO	CD41		CD42a	
					CD42b	
Otros Antígenos:	CD45	POSIT. DEBIL	CD38		CD22	
	CD56		NG2		CD203c	
	CD25					
Ag. Linfoides:	CD19	NEGATIVO	CD7	NEGATIVO	CD2	
	CD4		CD3	NEGATIVO		

OBSERVACIONES

Rasgos displásicos y parada madurativa en series granulocítica y monocítica

19

SÍNDROME DE CRIOAGLUTININAS. A PROPÓSITO DE UN CASO

Hospital General de Segovia: Carvajal Altamiranda, Stefania; Jiménez Montero, Pablo; Osorio Manyari, Miguel Ángel; González González, Sara

• EXPOSICIÓN DEL CASO:

Enfermedad actual

Paciente varón de 67 años diagnosticado por histología tras biopsia de ciego en enero de 2023 de Linfoma B Difuso de Células Grandes (LBDCG), No especificado (NOS) según la clasificación de la Organización Mundial de la Salud de 2022 y la Clasificación del Consenso Internacional de 2022, en estadio IV-B de Ann Arbor, por lo que recibe 1º ciclo tratamiento inmunoquimioterápico según esquema R-EPOCH (Rituximab, Etopósido, Prednisona, Vincristina, Ciclofosfamia y Doxorrubicina). En el día +5 del ciclo se diagnostica de una anemia hemolítica autoinmune (AIHA).

Antecedentes personales

Sin alergias medicamentosas. Diabetes mellitus tipo 2 en tratamiento medicamentoso y exfumador.

Exploración física

Constantes vitales normales. Consciente y orientado, hemodinámicamente estable, palidez mucocutánea, en abdomen se palpa hepatomegalia a 2 cm por debajo del reborde costal y ascitis no a tensión con oleada ascítica. Se palpa una adenopatía axilar izquierda de aproximadamente 2 cm, móvil, no dolorosa ni adherida a planos profundos. Resto de exploración por aparatos sin otros hallazgos relevantes.

Pruebas complementarias

En analítica inicial:

- Hemograma: Hemoglobina 7.7 g/dL, Hematocrito 22.5%, Leucocitos 1.030/mm3, Neutrófilos 890/mm3 y Plaquetas 219.000/µL. Reticulocitos 6.800/L (0.29 %).
- Bioquímica: Creatinina 0.84 mg/dL, Filtrado Glomerular Estimado (CKD-EPI) >90 mL/min, Bilirrubina total 0.7 mg/dL, LDH 530 U/L.
- Inmunohematología: Coombs directo positivo.
- Proteinograma: Pico monoclonal IgM/Lambda con componente monoclonal de 0.12g/dL.

- Serología: VIH, HTLV 1 y 2, hepatitis B y C, VHH-8, VEB y CMV negativos.
- Autoinmunidad: ANA y ANCA negativos, C3 y C4 normales.
- Crioglobulinas: Negativo.

Ante la sospecha de una AIHA, se amplía estudio inmunohematológico, obteniendo el siguiente resultado:
- Grupo Sanguíneo: ABO Rh.
- Escrutinio de anticuerpos irregulares: Panaglutinación ++++ con autocontrol ++.
- Título: 1/512.
- Pruebas Cruzadas: Positivas ++++ en Coombs y en Salino.
- CD monoespecífico: C3d + e IgG -.
- Amplitud Térmica: >37ºC, incluso tras ser tratado el plasma in vitro con DTT 0.01M.
- Especificidad: Anti-H.
- Clase de Inmunoglobulina: Mezcla de IgG e IgM.

Diagnóstico

Síndrome de crioaglutininas secundario a Linfoma B Difuso de Células Grandes.

Tratamiento y evolución

Se inicia Prednisona a 1 mg/kg/día, Eritropoyetina y suplementos orales de Ácido fólico.
Como complicación durante su ingreso, el paciente presenta una neutropenia febril en el día +11 del ciclo con clínica anémica y empeoramiento de la hemólisis probablemente exacerbada por la fiebre. Se realiza hemograma control con hemoglobina de 6.9 g/dL, neutrófilos absolutos 0 y plaquetas 17.000/µL.

Dado el alto riesgo de reacción transfusional y el antecedente de crioaglutininas positivas con pruebas cruzadas positivas, se traslada a la Unidad de Cuidados Intensivos para transfundir 2 concentrados de hematíes leucodeplecionados con calentador y previa premedicación con Metilprednisolona y Dexclorfeniramina intravenosa, con el fin de realizar una monitorización y vigilancia estrecha. Sin embargo, a los 40 minutos de finalizar la transfusión, el paciente presenta una reacción transfusional con fiebre de 38ºC, escalofríos, taquicardia y taquipnea.

Se realiza hemograma de control donde se objetiva una anemización severa con hemoglobina de 5.1 g/dL y presencia de crioaglutininas con título de 4096, resto de analítica no fue posible procesar por muestra hemolizada.

Ante el cuadro de exacerbación aguda de la anemia hemolítica, se inicia tratamiento con recambio plasmático con albúmina durante 6 sesiones, se administran gammaglobulinas intravenosas a 1 g/kg/día durante 2 días y Rituximab a 375 mg/m2 intravenoso. No obs-

tante, el paciente es refractario al tratamiento administrado y presenta empeoramiento clínico con fracaso multiorgánico que produce su fallecimiento.

• DISCUSIÓN Y CONCLUSIONES:

El Síndrome de Crioaglutinina (CAS) es definido por el Consenso Internacional de AIHA como una anemia hemolítica autoinmune con una prueba de coombs directo fuertemente positivo para C3d (y negativa o débilmente positiva para IgG), un título de crioaglutininas ≥ 64 a una temperatura de 4ºC, que está asociada a otra enfermedad clínica, como infección, enfermedad autoinmune, síndrome linfoproliferativo de célula B u otro tumor maligno[1,2]. Generalmente, las crioaglutininas son específicas para el antígeno i en niños > 18 meses y para el antígeno I en el resto de personas. Sin embargo, en ocasiones tienen especificidad para los antígenos Pr y H, que son altamente patógenos. Así mismo, la patogenicidad de la crioaglutinina y gravedad de la hemólisis depende de la amplitud térmica, que se define como la mayor temperatura a la que la crioaglutinina reacciona contra el antígeno[3].

Describimos un caso de síndrome de crioaglutininas secundario a linfoma B Difuso de Células Grandes, de especificidad anti-H y gran amplitud térmica que desencadena una anemia hemolítica severa, refractaria al tratamiento y con desenlace fatal. Consideramos que el caso clínico presentado es relevante debido a su rara incidencia y la poca información descrita en la literatura.

• REFERENCIAS:

1. Berentsen S. New insights in the pathogenesis and therapy of cold agglutinin-mediated autoimmune hemolytic anemia. Front Immunol. 2020;11:590.

2. Berentsen S. How I treat cold agglutinin disease. Blood. 2021; 137:1295–1303.

3. Berentsen S, D'Sa S, Randen U, et al. Cold agglutinin disease: Improved understanding of pathogenesis helps define targets for therapy. Hemato. 2022;3:574–594.

20 TRATAMIENTO DE LINFOMA DE EFUSIÓN PRIMARIA EXTRACAVITARIO EN VIH NEGATIVO

Hospital General de Segovia: Osorio Manyari, Miguel Angel; Torres Tienza, Ana; Mosquera Tapia, Marta; Jimenez Montero, Pablo; Carvajal Altamiranda, Stefania

• EXPOSICIÓN DEL CASO:

Introducción

El linfoma de efusión primario extracavitario forma parte de las neoplasias asociadas a virus herpes tipo 8 según la 5º clasificación de la World Health Organization (WHO) del 2022.1 Establecer el tratamiento óptimo es difícil, debido a la ausencia de guías terapéuticas e incluso con quimioterapia la supervivencia promedio histórica es de 6 meses. [2]

Motivo de consulta

Varón de 69 años con antecedentes médicos de diabetes mellitus, hipercolesterolemia y fumador, es referido a urgencias por presentar síncope y disnea. Por dicho motivo, le realizan estudio angiotomográfico en el que se objetiva Tromboembolismo Pulmonar (TEP) agudo masivo. Incidentalmente, se observan adenopatías axilares, mamarias internas, periaórticas y mesentéricas. Motivo por el que se realizó biopsia de adenopatía cervical izquierda.

Exploración física

No se palpa esplenomegalia ni hepatomegalia. Destaca la palpación de una adenopatía cervical izquierda de 2 cm de diámetro.

Pruebas complementarias

- Hemograma: Hemoglobina 12,6g/dL, neutrófilos 3,13 x103/mm3, plaquetas: 249x103/mm3, linfocitos en 0,26x103/mm3.
Serología: Virus de la inmunodeficiencia humana (VIH) negativo, IgG de virus Epstein Barr (VEB) positivo, IgG virus herpes 8 (VH8) positivo, IgM VH8 negativo, PCR de VH8 negativo.
- Electroforesis: 2 picos IgG kappa e IgG lambda con componentes monoclonales de 0,16 y 0,19 g/dL respectivamente. Cadena ligera kappa 24,4mg/L, cadena lambda e índice kappa/Lambda normales. Las inmunoglobulinas en suero en rango normal.

- Biopsia de adenopatía cervical izquierda: CD45 negativo, CD138 positivo (ver figura 1), CD38 positivo, MUM1 positivo, C-MYC positivo, CD20 negativo, CD79a negativo, PAX5 negativo, CD3 negativo, CD5 negativo, CD30 negativo, VH8 positivo (ver figura 1), EBER (región de codificación para VEB) negativo, IgM negativo, ALK negativo, BCL2 negativo, BCL6 negativo, CD10 negativo e índice proliferativo Ki67 superior al 90%; concluyendo como neoplasia linfoproliferativa de alto grado con diferenciación plasmablástica, asociada a infección por HHV8, concordante con linfoma de efusión primario (PEL), extracavitario.
- Médula ósea y líquido cefalorraquídeo: Citología y CMF no presenta células patológicas.
- Tomografía por emisión de positrones (PET) al diagnóstico: Cadenas laterales cervicales, axilares, mamarias internas, paravertebrales torácicas, retrocrurales, iliacas e inguinales bilaterales al igual que el hilio mediastínico, hepatico y glándula suprarrenal izquierda presentan SUV (Standarized Uptake Value) de mayor captación que el hígado. Sugestivo de infiltración linfomatosa de alto grado con afectación supra e infradiafragmática. (ver figura 2A)

• DIAGNÓSTICO:

Linfoma de Efusión Primario Extracavitario con diferenciación plasmablástica estadio Ann Arbor IV. Con índice pronóstico internacional (IPI): 3 puntos, NCCN (National Comprehensive Cancer Network) IPI: 5 puntos y Central Nervous Sytem IPI: 3 puntos.

Tratamiento y evolución

Inicialmente pautamos Bortezomib (V) a dosis de 1,3mg/m2 día 1º y 6º, EPOCH (Etoposido doxorrubicina, prednisona, vincristina y ciclofosfamida) y profilaxis del SNC con terapia triple intratecal en el primer ciclo. Después de 2 ciclos, se realizó un PET control en el que presenta respuesta metabólica parcial. Tras 4 ciclos de V- EPOCH alcanza respuesta metabólica completa (ver figura 2B). 1 mes después se realiza la recogida e infusión de células progenitoras hematopoyéticas CD34+: 2,9x106/Kg de sangre periférica, con acondicionamiento BEAM (carmustina, etopósido, citarabina y melfalán). Presentó como complicaciones, una bacteremia por enterococus faecium y mucositis grado 4. Fue dado de alta a las 2 semanas del trasplante autólogo de progenitores hematopoyéticos (TASPE), en seguimiento presenta adecuado injerto.

A los 3 meses post TASPE en PET-TAC de reevaluación se objetiva adenopatía supraclavicular derecha con SUVmáx 14.1, aumento de atenuación en seno costofrénico derecho SUVmáx 2.4 y en cadena mamaria interna derecha adenopatías milimétricas SUVmáx 2.8. Todo esto compatible con progresión, asimismo se objetiva derrame pleural derecho (ver

figura 3). Se obtiene muestra de líquido pleural para estudio cuyo resultado por CMF es de inmunofenotipo igual al diagnóstico CD38+, CD138+d, CD20-, CD5-, se concluye en recaída de la enfermedad y se decide inicio de nuevo esquema de quimioterapia con daratumumab.

Discusión y conclusiones

El PEL, suele presentarse con mayor frecuencia en pacientes VIH positivo y suelen mostrar un fenotipo sin marcadores comunes de células panB CD19, CD20, CD79a, inmunoglobulinas de superficie y células T como CD3. En su lugar, suelen estar presentes marcadores de activación de linfocitos CD30, CD38, CD71 y diferenciación de células plasmáticas CD138. Esto concuerda con el inmunofenotipo descrito en el caso, sin embargo, el paciente inicialmente no presentaba las manifestaciones típicas de este linfoma como son la presencia de líquido en cavidades. Existe la variante PEL extracavitaria que no presenta fluidos serosos malignos, se presenta en una tercera parte de los casos con una evolución similar al PEL clásico.[2]

El tratamiento en pacientes VIH positivos consiste en la administración de un régimen antirretroviral efectivo y la quimioterapia con EPOCH o CHOP (ciclofosfamida, doxorrubicina, vincristina y prednisona) presenta una tasa de respuesta de hasta el 50%, siendo el EPOCH preferido por su mayor intensidad en pacientes que puedan tolerarlo. Asimismo, Bortezomib ha demostrado eficacia en vitro y en un paciente VIH negativo mostró una respuesta significativa asociado a doxorrubicina y rituximab. 3 Asimismo la consolidación con transplante autólogo después de quimioterapia con antraciclinas demostró una supervivencia libre de progresión del 50% y una supervivencia global del 75% a los 2 años.[4]

Existe poca evidencia para guiar el tratamiento en pacientes VIH negativos, aunque también se sugieren esquemas EPOCH o CHOP.2 Además el uso de antivirales como el cidofovir y ganciclovir parecen actuar contra la replicación lítica HHV8 según algunos reportes. 3 Asimismo el anticuerpo monoclonal IgG1 antiCD38 daratumumab, aprobado para el mieloma múltiple, también ha demostrado respuesta parcial y completa en 2 pacientes con PEL refractarios. [5]

Por lo tanto, consideramos que el tratamiento del PEL extracavitario VIH negativo, debe incluir quimioterapia, TASPE y considerar dianas específicas. Además, el uso de antivirales contra el HHV8 cuando la PCR en sangre sea positiva parecen ser beneficiosos según algunos reportes de caso.

• REFERENCIAS:

1. Alaggio R et al., The 5th edition of the World Health Organization Classification of Haematolymphoid Tumours: Lymphoid Neoplasms. Leukemia. 2022 Jul;36(7):1720-1748. doi: 10.1038/s41375-022-01620-2. Epub 2022 Jun22. PMID: 35732829; PMCID: PMC9214472.

2. Kaplan L. Primary effusion lymphoma. [Internet]. Waltham (MA):UpToDate 2023 [citado el 7 de febrero 2023]. Disponible en: http://uptodate.com/

3. Narkhede M, Arora S, Ujjani C. Primary effusion lymphoma: current perspectives. Onco Targets Ther. 2018 Jun 28;11:3747-3754. doi: 10.2147/OTT.S167392. PMID: 29988764; PMCID: PMC6029609.

4. Kharfan-Dabaja MA, Bello C, Chavez JC, Sokol L. High-dose Therapy and Autologous Hematopoietic Cell Transplantation as Consolidation Treatment for Primary Effusion Lymphoma. Clin Lymphoma Myeloma Leuk. 2019 Sep;19(9): e513-e520.doi:10.1016/j.clml.2019.03.021. Epub 2019 Mar 29. PMID: 31253594

5. Shrestha P, Astter Y, Davis DA, et al. Daratumumab induces cell-mediated cytotoxicity of primary effusion lymphoma and is active against refractory disease. Oncoimmunology. 2023;12(1):2163784. Published 2023 Jan 7. doi:10.1080/2162402X.2022.2163784

• FIGURA 1:

Inmunohistoquímica positiva para CD138

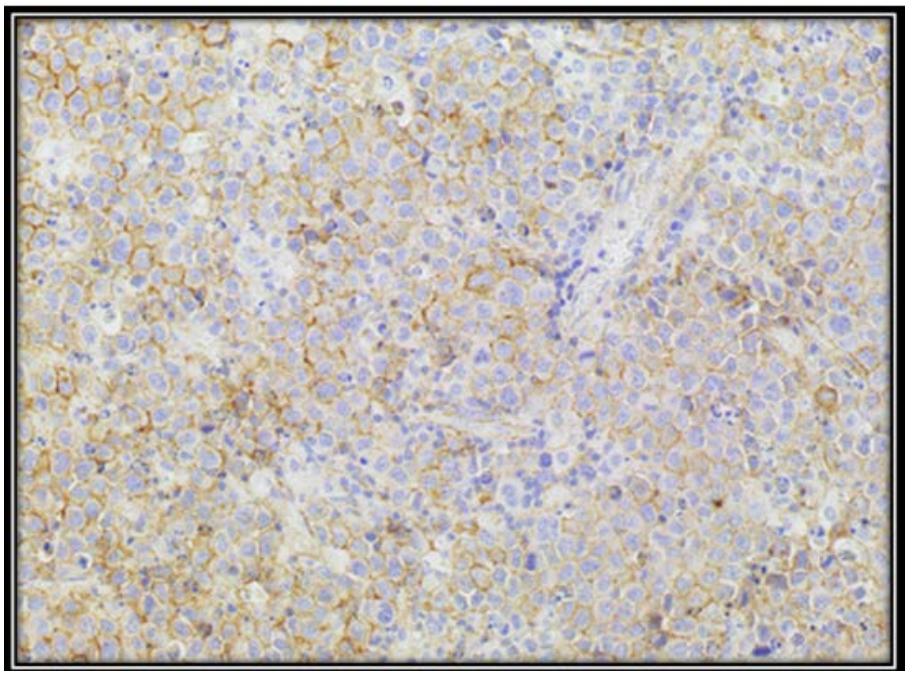

- **FIGURA 2:**

Inmunohistoquímica positiva para VH8

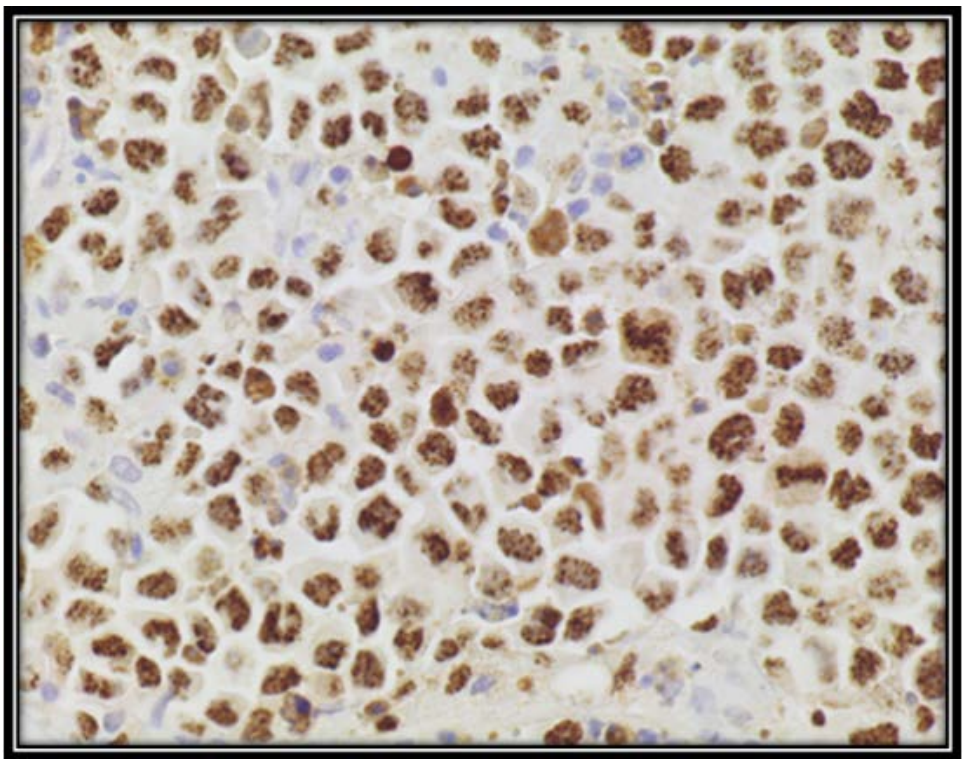

- **FIGURA 3:**

Afectación supra e infradiafragmática al diagnóstico en PET-TAC

- **FIGURA 4:**

Se observa respuesta metabólica completa tras 4 ciclos de V-EPOCH en PET-TAC

- **FIGURA 5:**

En PET-TAC a los 3 meses del TASPE, presenta DS 5 puntos y se aprecia derrame pleural derecho.

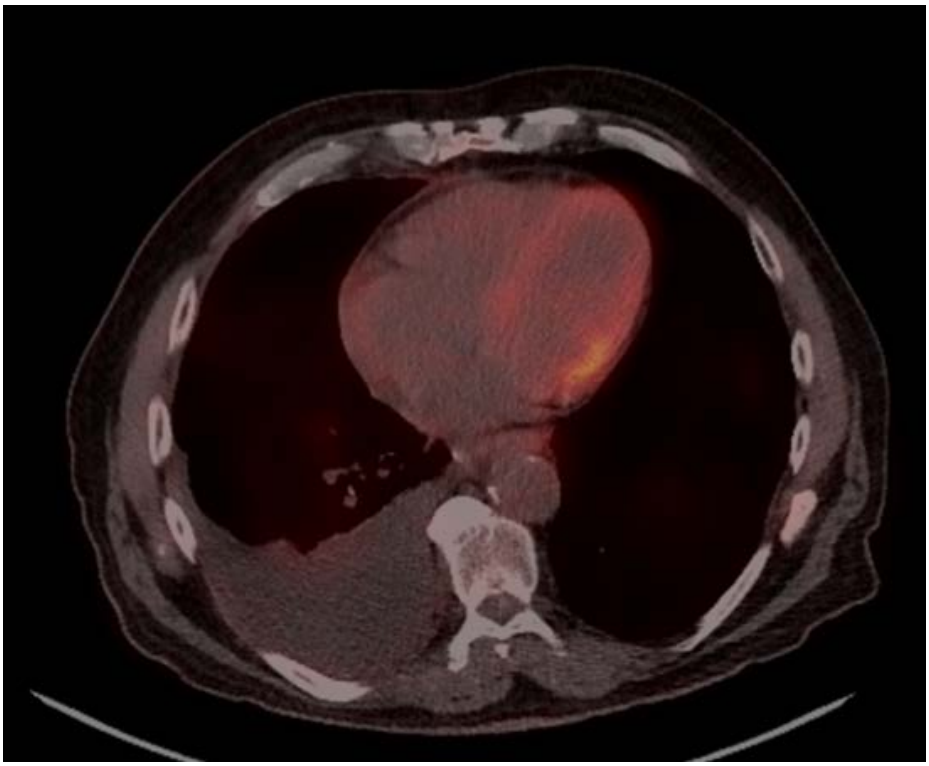

FUNDACIÓN CIENTÍFICA. ASOCIACIÓN CASTELLANO LEONESA DE HEMATOLOGÍA Y HEMOTERAPIA

FUCALHH

SOCIEDAD CASTELLANO - LEONESA
DE HEMATOLOGÍA Y HEMOTERAPIA